

На правах рукописи

**ИЗОСИМОВ
АЛЕКСАНДР НИКОЛАЕВИЧ**

**УЛУЧШЕНИЕ РЕЗУЛЬТАТОВ ДИАГНОСТИКИ
И ХИРУРГИЧЕСКОГО ЛЕЧЕНИЯ ОСТРОЙ
КИШЕЧНОЙ НЕПРОХОДИМОСТИ У ДЕТЕЙ**
(экспериментально-клиническое исследование)

14.01.19 – детская хирургия

АВТОРЕФЕРАТ
диссертации на соискание ученой степени
доктора медицинских наук

22 ИЮЛ 2015

Уфа-2015



Работа выполнена в Государственном бюджетном образовательном учреждении высшего профессионального образования «Башкирский государственный медицинский университет» Министерства здравоохранения Российской Федерации.

Научные консультанты:

доктор медицинских наук, профессор **Гумеров Аитбай Ахметович**;

доктор медицинских наук, профессор **Плечев Владимир Вячеславович**.

Официальные оппоненты: **Морозов Дмитрий Анатольевич**, доктор медицинских наук, профессор, Федеральное государственное бюджетное научное учреждение «Научный Центр здоровья детей» РАМН, директор НИИ детской хирургии;

Пеглах Владимир Ильич, доктор медицинских наук, Государственное бюджетное образовательное учреждение высшего профессионального образования «Российский национальный исследовательский медицинский университет имени Н.И. Пирогова» Министерства здравоохранения Российской Федерации, Научно-исследовательский институт хирургии детского возраста, главный научный сотрудник;

Карасева Ольга Витальевна, доктор медицинских наук, профессор, Научно-исследовательский институт неотложной детской хирургии и травматологии Департамента здравоохранения г. Москвы, заместитель директора по науке.

Ведущая организация: Государственное бюджетное образовательное учреждение высшего профессионального образования «Санкт-Петербургский государственный педиатрический медицинский университет» Министерства здравоохранения Российской Федерации.

Защита состоится «__» _____ 2015 года в _____ часов на заседании диссертационного совета Д 208.006.02 при Государственном бюджетном образовательном учреждении высшего профессионального образования «Башкирский государственный медицинский университет» Министерства здравоохранения Российской Федерации (450000, г. Уфа, ул. Ленина, 3).

С диссертацией можно ознакомиться в библиотеке и на сайте <http://www.bashgmu.ru/dissertatsii> Государственного бюджетного образовательного учреждения высшего профессионального образования «Башкирский государственный медицинский университет» Министерства здравоохранения Российской Федерации.

Автореферат разослан «__» _____ 2015 г.

Ученый секретарь
диссертационного совета

Сергей Владимирович Федоров

ОБЩАЯ ХАРАКТЕРИСТИКА РАБОТЫ

Актуальность темы исследования и степень ее разработанности. Острая кишечная непроходимость (ОКН) до настоящего времени остается важнейшей проблемой абдоминальной хирургии, занимая особое место среди всех прочих острых заболеваний органов брюшной полости (Соколов Ю.Ю., 2010; Гуров Ю.П., Петлах В.И., 2011; Saha N. et al., 2013).

При написании работы был привлечен достаточно широкий круг источников, к которым отнесены научные статьи отечественных и зарубежных изданий, материалы диссертаций и конференций по исследуемой теме.

В литературе имеется значительное количество работ, посвященных комплексному лечению кишечной непроходимости, но и на сегодняшний день эта проблема все еще далека от своего окончательного решения (Бутакова Н.А. и соавт., 2011; Карасева О.В. и соавт., 2013; Youbeyi Motol, 2013).

В практике детской хирургии из всех видов кишечной непроходимости чаще всего приходится сталкиваться со спаечной кишечной непроходимостью и инвагинацией кишечника (Гераськин А.В., 2012; Морозов Д.А. и соавт., 2014; Klein J.D. et al., 2013).

Несмотря на наличие значительного опыта в лечении спаечной кишечной непроходимости, у детских хирургов до настоящего времени остается множество не решенных вопросов, прежде всего связанных с ранней спаечно-паретической кишечной непроходимостью (РСПКН) (Юдин Я. И. др., 1991; Барнаш Г.Н., 2010; Stanton M. et al., 2010).

Клиническая картина РСПКН, проявляющаяся на фоне продолжающегося перитонита, проводимой антибактериальной, инфузионной терапии и обезболивания, создает существенные сложности для своевременной её диагностики (Беляев М.К., 2009; Форостянов В.В., 2009; Ellozy S.H. et al., 2002; Molinaro F et al., 2009).

Широко применяемый в этих целях традиционный рентгенологический метод, требующий продолжительных повторных исследований, сопровождается-

ся радиационным воздействием, длителен по времени и не всегда достаточно информативен (Морозов Д.А., 2014). Это обуславливает необходимость применения дополнительных методов диагностики РСПКН.

Сохраняется неослабевающий интерес к проблеме современной диагностики и лечения острой инвагинации кишечника (ИК), а также к выбору оптимального и индивидуального для каждого больного способов консервативного и оперативного лечения, а также к методам объективного контроля за дезинвагинацией (Темнова В.А., 2010; Соловьев А.Е. и соавт., 2014; Takeuchi M. et al., 2012; Jiang J et al., 2013).

Продолжающиеся дискуссии по поводу выбора хирургической тактики при ранней спаечной непроходимости и инвагинации кишечника у детей, свидетельствуют о том, что многие вопросы их лечения далеки от окончательного решения (Пермяков П.И. и соавт., 2009; Катько В.А., 2012; Ольхова Е.Б. и соавт., 2015; Apeltm et al., 2013).

В связи с этим представляется актуальным поиск новых методов диагностики и лечения кишечной непроходимости, особенно инвагинации.

До настоящего времени не разработаны эффективные методы дооперационного прогнозирования профилактики и лечения послеоперационного пареза кишечника. Серьезной проблемой лечения ОКН остается восстановление моторики кишечника (Ларичев А.Б. и соавт., 2000; Петров В.В. и соавт., 2009). У хирургов нет единой доктрины, отвечающей всем требованиям по восстановлению моторики функции желудочно-кишечного тракта (Шептулин А.А., 1997; Подгорный А.Н. и соавт., 2009; Мыкаев и соавт., 2009).

Кроме того, на сегодняшний день необоснованно мало уделяется внимания проблемам анестезиологического обеспечения при лапароскопических операциях у детей с ранней спаечно-паретической непроходимостью кишечника, особенностям предоперационной подготовки и послеоперационному ведению, в частности на нутритивной поддержке (Ерпулева Ю.В. и соавт. 2014; Delucos et al., 2000).

Все вышеизложенное явилось основанием для более детального изучения проблемы диагностики и лечения острой кишечной непроходимости у детей.

Цель исследования. Улучшить диагностику и результаты лечения детей с острой кишечной непроходимостью.

Задачи исследования:

1. Выявить особенности клинической, эхографической и эндоскопической картины ранней спаечно-паретической непроходимости кишечника у детей.

2. Обосновать используемые методики ранней пролонгированной принудительной электростимуляции желудочно-кишечного тракта у детей с РСПКН с использованием внешнего кардиостимулятора.

3. Провести сравнительную оценку эффективности пролонгированной принудительной электростимуляции моторно-эвакуационной функции желудочно-кишечного тракта с помощью внешнего кардиостимулятора и медикаментозной стимуляции.

4. Выработать в эксперименте способ декомпрессии тонкой кишки путем пункции и энтеростомии с использованием дренажа Малекота при лечении РСПКН.

5. Разработать прибор автоматизированной электронной диагностики инвагинации кишечника у детей на основе объемно-манометрической пробы и методику диагностики и консервативного лечения инвагинации кишечника с использованием данного прибора.

6. Определить в эксперименте границу жизнеспособности кишки при острой кишечной непроходимости.

7. Усовершенствовать методику анестезиологического обеспечения лапароскопических операций при спаечно-паретической непроходимости у детей.

8. Оценить клиническую эффективность раннего энтерального питания в лечении РСПКН у детей.

9. Разработать алгоритм диагностики и эндохирургического лечения ранней спаечно-паретической кишечной непроходимости у детей.

Научная новизна:

1. На основании клинического материала и проведенных исследований выявлены особенности клинической картины и эхографической и эндоскопической семиотики ранней спаечно-паретической кишечной непроходимости у детей.

2. Впервые разработан и внедрен в клиническую практику новый способ ранней послеоперационной пролонгированной электростимуляции моторно-эвакуационной функции желудочно-кишечного тракта у детей с использованием внешнего кардиостимулятора (патент РФ на изобретение 2261125 от 27.09.2005).

3. Изучение моторно-эвакуаторной функции желудочно-кишечного тракта проводилось на основании регистрации показателей электрогастроэнтерографии: электрической активности, коэффициента ритмичности и коэффициента сравнения.

4. Впервые разработаны прибор «АЭСДИ ОМП-01» и методика автоматизированной электронной диагностики инвагинации кишечника у детей на основе объемно-манометрической пробы (зарегистрирован в Федеральном агентстве по техническому регулированию и метрологии ФГУП «СТАНДАРТИНФОРМ»), внесен в реестр за № 200/116196 и в Федеральной службе по надзору в здравоохранении рег. № 18534 от 23.04.2015 г.).

5. Установлено, что разработанный метод позволяет малотравматично и безопасно осуществить диагностику и консервативную дезинвагинацию кишечника с большой точностью, визуально контролируя на экране дисплея внутрикишечное давление и продвижение инвагинации по кишечнику, а также произвести дезинвагинацию, без лучевой нагрузки.

6. На основании экспериментального и клинического исследований разработана и внедрена в практику методика интраоперационной пункционной декомпрессии тонкой кишки при парезе кишечника, апробированная в клинике.

7. Впервые разработана в эксперименте и внедрена в практику методика декомпрессионной энтеростомии с применением дренажа Малекота при спаячно-кишечной непроходимости.

8. Впервые разработан в эксперименте и внедрен в клинику метод определения жизнеспособности кишечника (патент РФ на изобретение № 2261042 от 27.09.2005).

9. Предложен способ профилактики послеоперационного пареза кишечника с использованием ксаптинола никотината в качестве стимулятора брыжечного кровотока (патент РФ на изобретение № 2260372 от 20.09.2005).

10. Впервые проведен анализ информативности методов рентгенографии, ультрасонографии и лапароскопии в диагностике РСПКН и разработан алгоритм диагностики и лечения ранней спаечно-паретической кишечной непроходимости у детей.

Теоретическая и практическая значимость работы:

1. Изучение клинических, ультрасонографических и эндоскопических особенностей позволяет своевременно диагностировать раннюю спаечно-паретическую непроходимость кишечника и определить показания к диагностической и лечебной лапароскопии.

2. Проведение разработанного комплексного обследования с применением лучевых методов и лапароскопии позволило на 4 дня раньше установить показания к оперативному лечению спаечно-паретической кишечной непроходимости.

3. Доказана высокая эффективность пролонгированной электростимуляции с использованием внешнего кардиостимулятора в восстановлении моторно-эвакуаторной функции желудочно-кишечного тракта в послеоперационном периоде. Об этом свидетельствуют сокращения сроков нормализации функции желудочно-кишечного тракта в 2 раза по сравнению с методами медикаментозной стимуляции.

4. Разработанный метод обследования и лечения инвагинации кишечника на основе объемно-манометрической пробы исключает лучевую нагрузку на больного и медицинский персонал и сокращает сроки диагностики инвагинации кишечника по сравнению с традиционным способом с $15,2 \pm 2,3$ минут до $4,1 \pm 1,2$ минут, а консервативного расправления с $65 \pm 4,1$ минут до $8,1 \pm 3,1$ минут. Метод прост в техническом использовании и легок в применении в практике любого хирургического отделения.

5. Высокая эффективность и малотравматичность, разработанного в эксперименте и внедренного в практику метода декомпрессионной энтеростомии с применением дренажа Малекота, что подтверждается сокращением длительности операции в 4 раза, самостоятельным закрытием энтеростомы после удаления дренажа, без повторной операции.

6. Разработанное в эксперименте применение диадинамического тока позволит исключить субъективизм и объективно оценить жизнеспособность кишки и сократить количество послеоперационных осложнений.

7. Разработанная пункционная декомпрессия тонкой кишки при непроходимости создает благоприятные условия, для успешного выполнения эндоскопической операции без лапаротомии (конверсий).

8. Усовершенствована методика анестезиологического обеспечения при лапароскопических операциях при спаечно-паретической непроходимости кишечника у детей.

9. Разработанный диагностический алгоритм, включающий в себя клинический, рентгенологический, ультразвукографический и эндоскопический методы исследования, позволяет детским хирургам определить более объективные показания к адекватной лечебной тактике у пациентов с РСПКН.

Методология и методы исследования. Работа основана на экспериментальных исследованиях животных, патологоанатомическом материале, результатах клинических ретроспективных и проспективных исследований детей с ранней спаечно-паретической непроходимостью и инвагинацией кишечника. В работе был применен комплекс общеклинических методов исследования.

Основные положения, выносимые на защиту:

1. Разработанный в эксперименте метод определения жизнеспособности кишки с использованием диадинамического тока исключает субъективизм и позволяет объективно оценить жизнеспособность кишки.

2. Декомпрессионная пункция тонкой кишки при РСПКН дает возможность выполнить лапароскопическое лечение без конверсий.

3. Разработанные в эксперименте методы декомпрессии тонкой кишки могут быть рекомендацией для применения в клинической практике.

4. Использование абдоминальной сонографии и лапароскопии позволяет улучшить информационную точность диагноза ранней спаечно-паретической кишечной непроходимости у детей до 91% и совершенствует показания к оперативному вмешательству.

5. Применение видеолапароскопических операций у детей с РСПКН позволяет установить ранний топический диагноз и провести адекватное оперативное вмешательство.

6. Способ ранней пролонгированной электростимуляции желудочно-кишечного тракта с помощью внешнего электростимулятора в комплексном послеоперационном лечении, способствующий более раннему и полному восстановлению моторно-эвакуаторной функции желудочно-кишечного тракта у детей в сравнении с методами медикаментозной стимуляции.

7. Проведенная сравнительная оценка результатов диагностики и лечения детей с инвагинацией кишечника показала высокую эффективность автоматизированной электронной диагностики на основе объемно-манометрической пробы – «АЭСДИ ОМП-01» по сравнению с традиционным методом.

8. Разработанный поэтапный диагностический алгоритм у детей с непроходимостью кишечника позволяет детским хирургам определять диагностическую и лечебную тактику ведения этих больных.

Внедрение результатов исследования в практику. Разработанные методы диагностики и лечения внедрены в практику хирургических отделений ГБУЗ Республиканской детской клинической больницы (г. Уфа), городской клинической больницы № 1 им. Н.И. Пирогова (г. Самара), городской детской больницы № 1 (г. Тольятти), СПб ГБУЗ «Детская клиническая больница № 1.

Материалы исследования, представленные в работе, используются в процессе обучения студентов, интернов, клинических ординаторов и курсантов на кафедре детской хирургии с курсом ИДПО, госпитальной хирургии ГБОУ ВПО «Башкирский государственный медицинский университет» Минздрава России.

Апробация работы. Основные положения диссертации доложены и обсуждены на: Юбилейной конференции, посвященной 80-летию СамГМУ и 25-летию кафедры детской хирургии. – Самара, 1999; Юбилейной конференции детских хирургов, посвященной 70-летию кафедры хирургических болезней детского возраста РГМУ. «Настоящее и будущее детской хирургии». – Москва,

2001; Симпозиуме детских хирургов «Эндоскопическая хирургия у детей». – Уфа, 2002; Самарской областной научно-практической конференции педиатров и детских хирургов «Современные проблемы педиатрии и детской хирургии». – г. Тольятти, 2003; Всероссийской конференции «Новые технологии в хирургии», г. Уфа, 2004; III Региональной научно-практической конференция «Педиатрия и детская хирургия в Приволжском округе», г. Казань, 2006; Региональной врачебной конференции – г. Тольятти, 2007; Конференции, посвященной 50-летию детской хирургической службы Самарской области. «Опыт лапароскопических вмешательств у детей в ГДБ № 1» г. Тольятти-Самара; 2008; XIV Московском конгрессе по эндоскопической хирургии – Москва, 2010; V Самарской научно-практической конференции «Качество организации медицинской помощи как составная часть модернизации отрасли». – Тольятти, 2011; Заседании Башкирского отделения Российской Ассоциации детских хирургов – Уфа, 2012–2014.

Личный вклад автора состоит в: самостоятельной работе автора от обоснования актуальности, постановки цели и задач исследования, проведения клинического обследования и лечения детей с острой кишечной непроходимостью до проведения статистической обработки, анализа полученных данных, формулировки выводов и практических рекомендаций. Автором подготовлены публикации материалов по теме диссертации, обсуждение результатов исследований в докладах и их внедрение в практическую деятельность.

Публикации. Основные материалы диссертации представлены в 39 научных работах, опубликованных в отечественной и зарубежной печати, в том числе 4 монографии, 12 статьях в научных журналах, рекомендованных ВАК РФ для представления результатов исследования диссертации.

Объем и структура диссертации. Диссертация состоит из введения, обзора литературы, 6 глав собственных исследований, заключения, выводов. Работа изложена на 257 страницах печатного текста, иллюстрирована 46 таблицами, 67 рисунками. Список литературы включает 200 отечественных и 167 зарубежных авторов.

Содержание работы

Материал и методы исследования. Работа основана на результатах экспериментальных исследований на животных и клинических ретроспективных и проспективных исследований больных с ранней спаечно-паретической непроходимостью (200) и инвагинацией кишечника (139), находившихся на лечении в клинике детской хирургии с курсом Института последипломного образования Башкирского государственного медицинского университета, а также в хирургическом отделении городской больницы № 1 им. Пирогова г. Самары и в отделении городской больницы № 1 г. Тольятти в 2005–2014 годов.

Экспериментальный раздел включает в себя данные, полученные на основании исследования патолого-анатомического материала и исследований, выполненных на 61-ом лабораторном животном (53 кролика породы «Шиншилла» массой тела от 2 до 3,5 кг, 8 беспородных собаках оперированных под в/в наркозом).

Первая серия экспериментов (12 кроликов) посвящена разработке способа пункционной декомпрессии тонкой кишки (ТК). На отключенном сегменте тонкой кишки с помощью катетера Фоллея измеряли внутрикишечное давление (ВКД). Отключенный сегмент ТК пунктирован иглой диаметром 0,6–1,8 мм, после чего помещался в сосуд с физиологическим раствором. ВКД повышалось путем введения окрашенного бриллиантовой зеленью физиологического раствора в просвет сегмента кишки через катетер Фоллея для определения максимально допустимого давления до появления окрашенного кишечного содержимого через пункционное отверстие. Исследование, проведенное у 12 кроликов породы Шиншилла по 15 сегментов ТК у каждого, убедительно показали, что без наложения шва на пункционное отверстие максимальное ВКД до просачивания составляет не более 10 мм рт. ст. ($p < 0,01$). После наложения серозно-мышечного Z-образного шва на пункционное отверстие герметичность кишки сохраняется до создания ВКД до 60 мм рт. ст., что дало основание для использования данного метода в лапароскопической хирургии.

Следующая серия экспериментов была посвящена возможности применения дренажного устройства типа катетера Малекота для малонавязивной энте-

ростомии при длительно существующем парезе ТК, когда пункционная декомпрессия может оказаться не эффективной. Экспериментальные исследования проведены на 15 кроликах породы Шиншилла, которым под в/в наркозом в просвет тонкой кишки пункционно, через переднюю брюшную стенку, под контролем минидоступа введен катетер Малекота. Упругость лепестков на конце данного устройства обеспечивала герметичность пункционного отверстия. 3 кролика умерли от осложнений не связанных с программой эксперимента. Дренаж оставался в просвете кишки от 3-х до 5-ти суток и удалялся произвольно. Стома во всех случаях закрывалась самостоятельно. Таким образом, применение данного устройства, введенного в просвет ТК под контролем лапароскопа, может быть использовано как самостоятельный метод для малоинвазивной декомпрессии тонкого кишечника.

Третья серия опытов посвящена изучению возможности электростимуляции для лечения стойкого пареза кишечника. У 13 кроликов породы Шиншилла обоего пола весом от 2,5 до 3,5 кг под в/в наркозом проведена лапаротомия. После чего электрод для кардиостимулятора подшивали в пилорическом отделе желудка, а другой в области баугиниевой заслонки. Электростимуляцию кишечника проводили аппаратом «Миоритм 040» по 10 минут с интервалом 30 минут силой тока 5 мА. Первые перистальтические волны у 4-х животных появились через 20 минут, у 6-ти животных через 30 минут и у 2-х через 10 минут после второй серии стимуляции. В дальнейшем данная методика применена у 14 больных со стойким послеоперационным парезом перитонеального генеза.

Следующая серия опытов (13 кроликов) посвящена изучению возможности влияния диадинамических токов на параартериальные симпатические нервные волокна брыжейки тонкой кишки для улучшения сегментарной перистальтики. Выполнено более 130 исследований на брыжейке ТК у опытных животных, у которых параартериально вводили электроды, подключенные в дальнейшем к аппарату «Тонус-1», генерирующему диадинамические токи. В режиме воздействия диадинамическими токами на симпатические нервные волокна (периартериальная симпатэктомия), идущие вдоль брыжеечных сосудов по следующей

схеме: токами двухполуперидными непрерывными (ДН) – 1–2 минуты, токами короткого периода (КП) – 3–4 минуты, токами длинного периода (ДП) – 1–2 минуты визуально оценивали изменение тонуса, окраски и перистальтической активности измененного сегмента кишки. Появлялась мощная сегментарная перистальтика на участке кровоснабжения данного сосуда. Это в дальнейшем позволило применить данную методику определения жизнеспособности сегмента кишки при острой странгуляционной непроходимости у детей.

Клинические исследования включали результаты обследования и лечения 339 детей с приобретенной кишечной непроходимостью, из них 200 пациентов с ранней спаечно-паретической кишечной непроходимостью согласно классификации спаечной кишечной непроходимости Г.А. Баирова, 139 – с инвагинацией кишечника. Дизайн исследования – проспективное, многоцентровое, контролируемое.

Критерии включения: возраст с 5 мес. до 17 лет, дети с аппендикулярным перитонитом с ранней спаечно-паретической непроходимостью (РСПКН), с инвагинацией кишечника (ИК). Первичное оперативное вмешательство выполнено лапаротомным доступом.

Критерии исключения: дети с поздней спаечной кишечной непроходимостью, простой формой спаечной непроходимости, обтурационной кишечной непроходимостью.

С учетом ведущего клинического синдрома, вида кишечной непроходимости, особенностей диагностики и лечения больных мы в своей работе рассматриваем отдельно детей с ранней спаечно-паретической непроходимости кишечника и инвагинацией кишечника.

Ранняя спаечно-паретическая непроходимость кишечника наблюдалась у 200 детей, оперированных по поводу деструктивного аппендицита, осложненных перитонитом в общехирургических отделениях ЦРБ и ЦГБ и доставленных в специализированный центр.

В зависимости от использованных методов диагностики и оперативного лечения РСПКН пациенты были разделены на 2 группы.

В основную группу (ОГ) вошли 103 пациента, которым диагностика и лечение РПСКН проводились с использованием разработанной методики, включающей рентгенографию, ультразвуковое исследование, лапароскопию. После перенесенной операции проводили пролонгированную электростимуляцию кишечника с применением кардиостимулятора.

Группу сравнения (ГС) составили 97 детей с РПСКН, при обследовании которых, использовались традиционные методы (обзорная рентгенография брюшной полости и рентгенологическое исследование желудочно-кишечного тракта после дачи взвеси бария *per os*). В послеоперационном периоде проводилась медикаментозная стимуляция кишечника (таблица 1).

Таблица 1 – Распределение больных РПСКН по полу и возрасту в исследуемых группах

Пол	Группа	Возраст, лет				Итого	
		1–3	3–6	7–12	13–15	абс.	%
Мальчики	ОГ (n=103)	4	19	25	13	61	59,2
	ГС (n=97)	3	17	23	13	56	57,2
Девочки	ОГ (n=103)	3	12	18	9	42	40,8
	ГС (n=97)	2	11	16	12	41	42,3
Всего	абс.	12	59	82	47	200	
	%	6	29,5	41	23,5	–	100

Примечание: $\chi^2 = 0,240$ ($p > 0,005$). Данные таблицы свидетельствуют о том, что основная и контрольная группы однородны по половому и возрастному составу.

Инвагинация кишечника является самым частым видом острой кишечной непроходимости у детей. Она требует к себе особого внимания в отношении, как диагностики, так и тактики лечения. Исходя из этого, нами разработан прибор и методика на основе манометрической пробы для диагностики и консервативной

дизинвагинации. Для сравнительной оценки эффективности разработанного метода дети с инвагинацией кишечника были разделены на 2 группы (таблица 2).

ОГ составили 29 пациентов, при диагностике и лечении которых, была использована разработанная нами методика «Автоматизированная электронная система диагностики ИК у детей на основе объемно-манометрической пробы» (АЭСДИ ОМП-01).

Таблица 2 – Распределение больных с инвагинацией кишечника по полу и возрасту в исследуемых группах

Группы больных	Пол	Возраст			Итого
		4–6 мес.	6–12 мес.	старше 12 мес.	
ОГ	мальчики	31	23	11	65
	девочки	23	15	7	45
ГС	мальчики	5	11	3	19
	девочки	3	5	2	10
Итого...		62	54	23	139

Примечание: $\chi^2 = 2,23$ ($p > 0,005$). Сравнимые группы однородны.

В ГС включены 110 детей, которым диагностика и лечение ИК проведены с использованием рентгенографии пневматической дезинвагинации под контролем рентгеновского экрана.

Среди исследованных больных мальчиков было 84 (60,4%), девочек – 55 (39,6%). Возраст пациентов составил от 4 мес. до 6 лет. Большинство детей было в возраст до 1 года – 116 (83,5%).

Методы исследования. Обследование больных проводилось в соответствии с принятыми для каждой нозологической формы протоколами и стандартами. Наряду с изучением анамнеза, жалоб и объективных данных был применен комплекс лабораторных, рентгенологических, ультразвуковых и эндоскопических (лапароскопия) методов исследования. Для восстановления моторики кишечника при ранней спаечно-паретической кишечной непроходимости нами

разработан метод ранней пролонгированной электростимуляции желудочно-кишечного тракта с использованием однокамерного кардиостимулятора ЭКС-511 (патент на изобретение № 2261126 от 27.09.2005).

Методика заключается в том, что в конце операции под видеоконтролем в эпигастральной области пунктируется передняя брюшная стенка иглой диаметром 0,3 мм. Активный электрод проводится через просвет иглы в брюшную полость. Оголенный конец активного электрода одним или двумя швами сшивается на переднюю поверхность стенки пилорического отдела желудка. Швы накладываются интракорпорально с помощью эндохирургических инструментов. Пункционная игла удаляется, провод закрепляется к коже шелковым швом. Производится контрольный осмотр положения активного электрода на передней поверхности пилорического отдела желудка. Троякарные раны на брюшной стенке ушиваются узловыми швами.

Индифферентным электродом является корпус однокамерного электрокардиостимулятора ЭКС-511, выдающий прямоугольные электрические импульсы частотой 50 Гц и силой тока 5 мА.

Установка активного электрода в область пилорического отдела желудка обусловлена тем, что здесь находится одна из зон моторной активности желудочно-кишечного тракта (пейсмейкер ритма перистальтики), имеющая самый низкий порог возбуждения – 3,5 мА. При необходимости электростимуляции желудочно-кишечного тракта активный электрод присоединяют к выходу кардиостимулятора, являющегося «+» батареей, а корпус кардиостимулятора «-» батареей.

Для изучения биоэлектрической активности желудочно-кишечного тракта (ЖКТ) с помощью метода периферической электрогастроэнтерографии (ЭГЭГ) использован прибор «Гастроскан ГЭМ» (Научно-производственное предприятие «Исток-Система», лицензия Министерства промышленности, науки и технологий РФ на производство медицинской техники № 64/2003-0159-0210 от 9 апреля 2003 г.).

На основании наших исследований, учитывая ряд недостатков, существующих методов (рентген, УЗИ), с целью дальнейшего совершенствования ди-

агностики и лечения инвагинации кишечника нами совместно со специалистами ООО «Доказательная медицина» г. Тольятти разработан прибор «Автоматизированная электронная система диагностики инвагинации кишечника у детей на основе объемно-манометрической пробы «АЭСДИ ОМП-1» – ТУ 9441-004-83713128-2014. Зарегистрирован в Федеральном агентстве по техническому регулированию и метрологии ФГУП «СТАНДАРТИНФОРМ», внесен в реестр за № 200/116196 и в Федеральной службе по надзору в здравоохранении рег. № 18534 от 23.04.2015 г. (рисунок 1).




Рисунок 1 – Автоматизированная электронная система диагностики инвагинации кишечника у детей на основе объемно-манометрической пробы

Прибор малогабаритный, работает в сети переменного тока с напряжением 220 В. Прибор укомплектован набором датчиков для измерения: внутрикишечного давления - датчик MPX5100 компании “Freescale”, для объема проходящего воздуха имеет расходомер типа D6F-01 A1-110 компании “Omron”. Кроме того прибор имеет слот (разъем) подключения внешней флеш-карты (SD-Card), предназначенный для передачи данных для последующей их обработки на персональном компьютере (таблица 3).

Прибор предназначен для создания воздушного потока с помощью пневматического насоса с электроприводом, измерения давления в отображения значений давления в графической форме на встроенном монохроматическом дисплее с разрешением не менее 128×160.

Методика диагностики и дезинвагинации с применением автоматизированной электронной диагностики кишечной инвагинации у детей на основе объемно-манометрической пробы «АЭСДИ ОМП-01» проводится следующим образом: За 30 минут до процедуры больному вводят в/м раствор промедола и атропина в возрастной дозе. Манипуляция проводится в перевязочной. Беспокойным детям дают кратковременный масочный наркоз. С целью обнаружения инвагината проводится пальпация брюшной полости.

Таблица 3 – Комплектация прибора «АЭСДИ-ОМП-01»

Наименование	Обозначение	Количество
Прибор АЭСДИ ОМП-1	ДМ.944130.0	1
Интубационная трубка с манжеткой	ДМ.944130.4	1
Переходник для интубационной трубки	ДМ.944130.5	1
Кабель подключения электропитания 220 В		1
Программа обеспечения и методика		1
Флеш 0 карта памяти (SD-Card)		1

До введения воздуха в прямую кишку измеряется внутрикишечное давление, определяется расчетный объем воздуха по формуле (1):

$$V=K \times m, \quad (1)$$

где $K=50-100 \text{ см}^3/\text{кг}$, m – масса тела ребенка.

В прямую кишку вводят интубационную трубку с манжетой, последнюю раздувают и несколько подтягивают, плотно закрывая тем самым анальное отверстие. Интубационная трубка (катетер) через переходник соединяется с прибором «Автоматизированная электронная система диагностики инвагинации» (АЭСДИОМП-01).

Измерение внутрикишечного давления (ВКД) проводится с помощью датчика МРХ-5100. Все показатели исследования визуализируются (отображаются) на дисплее прибора в виде графика и цифровой индикации и записываются в памяти прибора на электронном носителе в автоматизированном режиме.

После введения расчетного объема воздуха повышение ВКД до 40 мм рт. ст. свидетельствует о наличии инвагинации кишечника (ИК). Если ВКД меньше 40 мм рт. ст., ИК исключается. Постепенно повышая ВКД от 40 до 100 мм рт. ст., одновременно проводили массаж передней брюшной стенки в течение 3–5 минут. Дезинвагинация наступает при ВКД 100–120 мм рт. ст. В момент расправления инвагината отмечалось резкое падение ВКД (ниже 40 мм рт. ст.). Всё это визуализируется на дисплее прибора (рисунок 2).

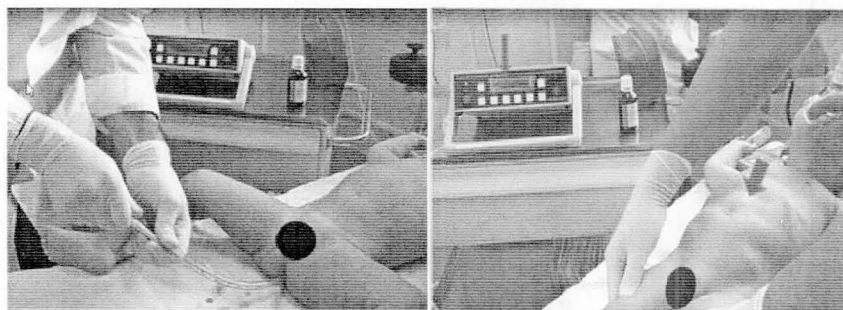


Рисунок 2 – Диагностика и консервативное лечение инвагинации проводили с использованием автоматизированной электронной системы на основе объемно-манометрической пробы АЭСДИ ОМП-01

Результаты исследования. Клиническая симптоматика ранней спаечно-паретической непроходимости кишечника в течение 1–3 дней является неспецифичной. Это связано с тем, что основные симптомы затухают на фоне послеоперационного обезболивания и интенсивной медикаментозной и инфузионной терапии. Тяжесть состояния нередко расценивается как результат сохраняющегося пареза кишечника. Несмотря на проводимое комплексное лечение,

состояние у всех больных не улучшалось, сохранялись умеренные приступообразные боли в животе без отчетливой локализации, вздутие живота, задержка отхождения газов и стула, увеличилось застойное отделяемое из желудка.

Наряду с перечисленными жалобами при объективном обследовании нами были выявлены: вздутие живота у 122 (86,6%) больных, вялая перистальтика кишечника, у 81 (57,5%) ребенка; отсутствие перистальтики наблюдалось у 15 (10,6%) пациентов. Застойное отделяемое из желудка отмечали в 119 случаях (84,3%). В анализах крови постепенно нарастало количество лейкоцитов до $12,05 \pm 0,77 / 10^9$ мл, отмечался нейтрофильный сдвиг в формуле влево, и сохранялось ускоренное СОЭ до $34,8 \pm 3,8$ м/час. Нарушения водно-электролитного обмена были выражены незначительно, однако это достигалось адекватной корригирующей инфузионной терапией.

В диагностике ранней спаечно-паретической непроходимости большое значение имеют дополнительные методы исследования. Рентгенография органов брюшной полости проводилась всем больным, однако у 69 (71,2%) детей исследование было недостаточно информативным, что и явилось показанием к использованию рентгеноконтрастного исследования желудочно-кишечного тракта с бариевой взвесью, введенной перорально. Повторное исследование проводилось через 3-и, 6-, 9-, иногда 12-ть часов. Основными недостатками этого метода являются медленная эвакуация бариевой взвеси из желудка и кишечника на фоне выраженного пареза кишечника, а также наложение петель тонкой кишки, не позволяющее точно определить место препятствия. Кроме того, для установки диагноза потребовалось достаточно много времени и неоднократного рентгеноконтрастного исследования желудочно-кишечного тракта. Все это свидетельствует о том, что традиционная рентгенография уже не может полностью удовлетворять потребности современной медицины в ранней диагностике РСПКН у детей.

В связи с этим для установления в максимально короткое время правильного диагноза, определения рациональной диагностической программы и тактики лечения нами разработан лечебно-диагностический алгоритм ведения

больных РСПКН, включающий в себя клинический, ультрасонографический и эндоскопический методы исследования.

Ультразвуковое исследование брюшной полости проведено у 103 детей с РСПКН. Эхографическая семиотика была представлена кишечными петлями конфигурации различного диаметра, визуализацией кишечной петли, фиксированной в виде «двустволки».

Наиболее постоянным симптомом РСПКН является увеличение диаметра приводящего отдела кишки (67,9%), наличие растянутых жидким содержимым кишечных петель, маятникообразное движение содержимого в просвете кишки (54,4%). Необходимо указать, что возвратно-поступательный маятникообразный характер движения химуса возникает на фоне усиленной перистальтики и не определяется в её отсутствие (период «мнимого благополучия»).

Кроме того, нами были выявлены конгломерат петель кишечника, инфильтрат (55,3%), абсцесс (31%), а также свободная жидкость в брюшной полости.

На основании анализа клинических симптомов, рентгенологических и ультрасонографических данных у 103 больных РСПКН определены показания для диагностической лапароскопии:

- отсутствие положительной динамики в состоянии больного на 2–3-и сутки после первичной операции.
- сохранение признаков интоксикации, гипертермического синдрома, пареза кишечника на 2–3-и сутки после проведенной операции.
- увеличение или отсутствие динамики уменьшения объема застойного содержимого в желудке на 2–3-и сутки после операции.
- сохранение болей в животе, усиливающихся после проведения медикаментозной стимуляции кишечника.
- выявление при абдоминальной сонографии признаков, указывающих на раннюю спаечно-паретическую кишечную непроходимость.

Применение диагностической видеолапароскопии позволило не только установить правильный диагноз в ранние сроки, но и достоверно оценить распространенность и характер спаечного и воспалительного процессов в брюшной полости.

Во всех наблюдениях диагностическая лапароскопия трансформировалась в лечебную и заключалась в проведении рассечения спаек (адгезиалис), разъединение рыхлых спаек, вскрытие межпетельных абсцессов, восстановление проходимости кишечника и санация брюшной полости.

Анализ эффективности использованного метода основывается на результатах диагностики и хирургического лечения 103 детей в ОГ и 97 детей в ГС (таблица 4).

Как следует из данной таблицы, оперативное лечение у наибольшего количества больных с РСПКН проведено в ОГ на 3–4-е сутки – 87 (84,5%), а в ГС – на 7–8-е сутки 76 (78,4%) после первичного вмешательства. У пациентов ОГ использование предложенных методов диагностики и эндоскопического лечения способствовало выполнению оперативного вмешательства на 3–4 дня раньше чем в ГС.

Таблица 4 – Распределение детей с ранней спаечно-паретической кишечной непроходимостью в зависимости от сроков операции в сравниваемых группах

Группы		Сроки, сутки							Всего
		3-и	4-и	5-и	6-е	7-е	8-е	9-е	
ОГ	абс.	4	83	16	–	–	–	–	103
	%	3,9	80,6	15,5	–	–	–	–	100
ГС	абс.	–	–	2	11	28	48	8	97
	%	–	–	2,1	11,3	28,9	49,5	8,2	100

На основании полученных данных и анализа клинического материала мы пришли к выводу, что оптимальными сроками выполнения видеоэндохирургического вмешательства являются первые 72–92 часа после первичной операции по поводу ранней спаечно-паретической непроходимости кишечника. Более поздние сроки (более 3-х суток) проведения такого лечения нецелесообразны вследствие образования плотных фибриновых наложений на стенках кишечника и брюшины, формирования спаечного процесса в брюшной полости.

В таблице 5 представлены данные информационной ценности различных методов диагностики РСПКН у детей.

Таблица 5 – Достоверность использованных методов диагностики РСПКН

Диагностические индикаторы	Методика исследования		
	обзорная рентгенография	эхография	лапароскопия
Чувствительность, %	85,7	94,6	100
Специфичность, %	90	88,8	95
Точность, %	88,6	88,6	91

Полученные данные в таблице 5 свидетельствуют о более высокой достоверности лапароскопии по сравнению с другими методами в идентификации различных патологических процессов: межпетельные гнойники, инфильтраты, абсцессы (31,6%), увеличение диаметра приводящего отдела тонкой кишки и спаившегося отводящего отделов кишечника, деформация тонкой кишки в виде «двустволок» (43%); сращение кишечных петель к операционной ране (19,1%) и гнойная жидкость брюшной полости, являвшиеся причиной ранней спаечно-паретической непроходимости. Следует отметить, что в большинстве случаев наблюдалось сочетание нескольких патологий, являющихся причиной РСПКН.

Применение комбинации рентгенографии, УЗИ, лапароскопической операции повысило чувствительность диагностики этой патологии до 100%, специфичность до 95% и точность до 91%.

Итак, в результате проведенных исследований установлено, что детальное изучение клиники, тщательный сбор анамнеза и внимательный осмотр больного с учетом данных лучевых и эндоскопических методов способствовало разработке диагностического алгоритма, позволяющего установить максимально короткие сроки правильного диагноза и определить адекватную лечебно-диагностическую тактику ведения больного с РСПКН.

Показательно, когда в клинике стали придерживаться указанной тактики, всем больным диагноз ранняя спаечно-паретическая кишечная непроходимость

был установлен своевременно. Алгоритм диагностики РСПКН у детей представлен на рисунке 3.

На исход оперативного лечения в значительной степени влияет правильное и рациональное ведение послеоперационного периода, которое включает в себя: анальгезию, инфузионную, антибактериальную и симптоматическую терапию, профилактику и лечение пареза кишечника.

Поскольку операция проводилась на фоне продолжающегося вялотекущего послеоперационного перитонита и пареза кишечника II–III степеней, то одним из важнейших задач послеоперационного периода у больных с РСПКН была направлена на ликвидацию паретического компонента и восстановление моторно-эвакуаторной функции желудочно-кишечного тракта.

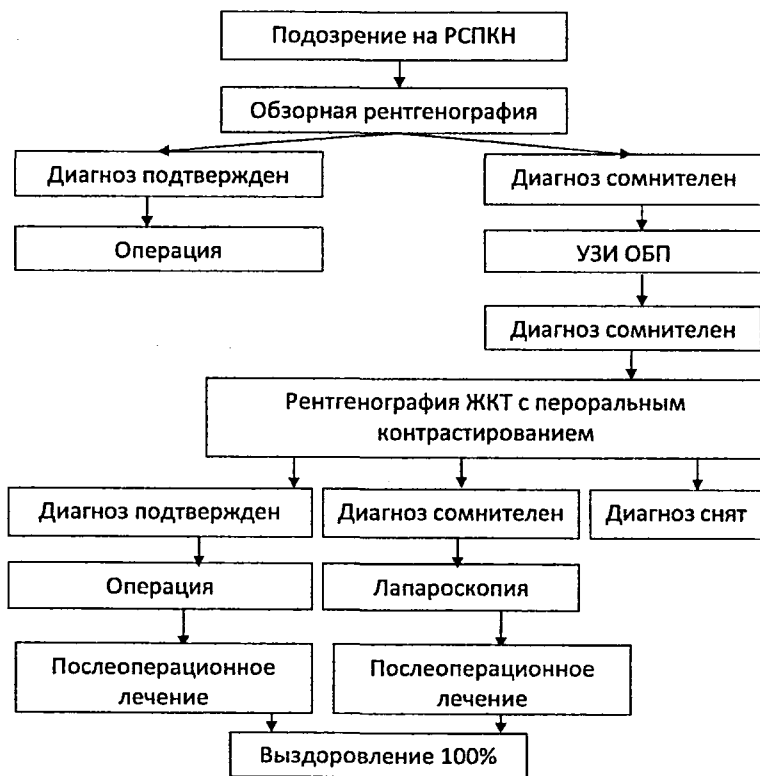


Рисунок 3 – Алгоритм диагностики РСПКН у детей

Для этого нами использовался способ ранней пролонгированной автономной электростимуляции желудочно-кишечного тракта с помощью однокамерного электрокардиостимулятора ЭКС-511.

Для определения эффективности послеоперационного лечения с проведением пролонгированной автономной электростимуляции моторики кишечника, нами проведен сравнительный анализ эффективности комплексной терапии РСПКН после лапароскопической операции с использованием электрогастроэнтеростимуляции (ОГ– 103 детей) и с медикаментозной стимуляцией (ГС – 97 больных).

При изучении эффективности комплексного лечения РСПКН в сравниваемых группах мы оценивали следующие показатели: продолжительность операции, болевой синдром, объем застойного содержимого в желудке и динамика его уменьшения, сроки восстановления моторно-эвакуаторной функции желудочно-кишечного тракта, восстановление самостоятельного стула.

При анализе полученных результатов установлено, что в среднем продолжительность операции в ОГ достоверно меньше, чем в ГС, различия достоверны ($p < 0,05$).

После перенесенной операции интенсивность болевого синдрома в основной группе достоверно меньше, чем в группе сравнения. Показателем восстановления функции кишечника является уменьшение объема застойного содержимого в желудке. Для объективной оценки этот показатель рассчитан на 1 кг массы тела больного.

При сравнении полученных результатов установлено, что у больных обеих групп объем застойного содержимого в первые сутки составил $12,5 \pm 1,7$ мл на 1 кг массы тела. На вторые сутки у детей ОГ он уменьшился до $6,1 \pm 1,9$ мл/кг массы тела, в то время как в ГС составил $8,1 \pm 2,3$ мл/кг массы тела.

На четвертые сутки после лапароскопической установки активного электрода у больных ОГ застойного содержимого в желудке не было, в то время как у больных ГС выделение застойного содержимого из желудка прекратилось на пятый день.

Необходимо отметить, что клинические данные, отражающие функциональное состояние моторики кишечника при РСПКН (боли в животе, рвота, отделяемое по назогастральному зонду, вздутие живота, определяемый аускультативно перистальтический шум, появление самостоятельного стула) в большой степени субъективны.

Для подтверждения объективности исследований динамики моторно-эвакуаторной функции кишечника под влиянием электростимуляции у 38 больных с ранней спаечно-паретической кишечной непроходимостью была проведена электрогастроэнтерография с помощью прибора Гастроскан – ГЭМ. Регистрация периферической электрической активности производилась в пяти отделах желудочно-кишечного тракта. Полученная информация передается в персональный компьютер (ПК) для последующей обработки.

Одновременно осуществлялись регистрация электрической активности и отклонение мощностей (P_i/P_s), коэффициента сравнения (КС) (P_i/P_{i+1}), базисный электрический ритм амплитуды (МВ) (таблица 6).

При анализе полученных данных у больных обеих групп было выявлено, что отношение мощностей $P(i)PS\%$ (фазовость электрического ответа) – желудка больных ОГ возрастает – в 1,7 раза (в ГС – в 1,3 раза), двенадцатиперстной кишки в ОГ – в 1,6 раза (в ГС – 0,3 раза), тощей кишки в ОГ – в 1,5 раза (в ГС – 0), подвздошной кишки в ОГ в 2,9 раза (в ГС – в 1,7 раза), толстой кишки в обеих группах – 0. Фазовость электрического ответа при использовании электрокардиостимулятора возрастает раньше, чем при медикаментозном лечении.

Коэффициент сравнения $P(i)P(i+1)$ отделов желудочно-кишечного тракта в обеих группах остается примерно на уровне условной нормы, что свидетельствует о скоординированности работы кишечника.

Как видно из результатов наших исследований, у пациентов ОГ коэффициент ритмичности желудка увеличивается в 3,7 раза, двенадцатиперстной кишки – в 7,8 раза, тощей кишки – в 2,9 раза, подвздошной кишки – в 2,3 раза, толстой кишки – в 1,1 раза, в то время как в ГС коэффициент ритмичности желудка увеличивается в 9,3 раза, двенадцатиперстной кишки – в 10,2 раза, тощей

кишки – в 4,3 раза, подвздошной кишки – в 5,3 раза, толстой кишки – в 3,3 раза, что характеризует функцию основного ритма пейсмеккера (сокращения гладкой мускулатуры желудочно-кишечного тракта).

Таблица 6 – Электрофизиологические показатели электрогастроэнтерографии

Показатели	Отдел ЖКТ	Среднее в послеоперационном периоде без стимуляции	Группа	
			основная	сравнения
Отношение мощностей $P(i)PS, \%$	Желудок	27,412	37,696	27,091
	ДПК	7,954	2,454	1,840
	Тошяя	11,025	5,001	3,534
	Подвздошная	19,739	23,008	14,040
	Толстая	33,870	30,960	53,487
Коэффициент сравнения $P(i)P(i+1)$	Желудок/ДПК	3,911	17,504	17,757
	ДПК/Тошяя	0,730	0,579	0,502
	Тошяя /Подвздошная	0,581	0,207	0,261
	Под/Толстая	0,633	0,829	0,300
Коэффициент ритмичности (K_{ritm})	Желудок	17,989	14,032	45,114
	ДПК	7,101	2,496	9,207
	Тошяя	10,175	4,080	14,852
	Подвздошная	11,887	8,125	26,321
	Толстая	25,598	18,142	75,053

Данные коэффициента ритмичности (K_{ritm}) позволяют констатировать более благоприятное влияние электростимуляции кардиостимулятором на функцию желудочно-кишечного тракта по сравнению с медикаментозной сти-

муляцией, так как увеличение степени ритмичности более чем в 2–3 раза в сравнении с нормой свидетельствует о непропульсивных, хаотичных сокращениях желудочно-кишечного тракта.

Амплитудная характеристика свидетельствует о силе сокращений каждого отдела желудочно-кишечного тракта (таблица 7).

Таблица 7 – Амплитудная характеристика активности отделов желудочно-кишечного тракта до и после стимуляции ЖКТ.

Сутки	Амплитуда МВ		
	до стимуляции	группа	
		ОГ (n=103)	ГС (n=97)
		после стимуляции кардиостимулятором	после медикаментозной стимуляции
1-е	0,60±0,08	1,34±0,04	0,71±0,05
2-е	0,77±0,07	1,61±0,08	0,73±0,04
3-н	0,65±0,03	2,74±0,06	0,76±0,05
4-е	1,18±0,85	3,23±0,07	1,07±0,04
5-е	0,56±0,08	3,24±0,08	1,02±0,06
6-е	1,09±0,04	4,19±0,07	1,15±0,05
7-е	1,29±0,31	3,28±0,04	1,93±0,06
M±m	0,88±0,05	2,8±0,07	1,07±0,05
Норма	2,29±0,09		

Примечание. Отличия показателей до и после электростимуляции по сравнению с нормой статистически достоверны ($p < 0,01$).

В первые сутки послеоперационного периода и до начала стимуляции у больных обеих групп показатели амплитуды медленных волн (МВ) были примерно одинаковыми и составляли в среднем 0,60±0,08. Через 30 мин после

начала стимуляции у больных ОГ эти показатели существенно возростили: амплитуда в среднем возростила до $1,34 \pm 0,04$ МВ (более чем в 2 раза), а в ГС – до $0,76 \pm 0,05$ (в 1,2 раза), хотя и не достигали величин, характерных для здоровых. Нормализация показателей амплитуды в ОГ наблюдалась к 3–4-м суткам послеоперационного периода, в то время как в ГС показатели амплитуды соответствовали норме на 7-е сутки.

Таким образом, при сравнительном анализе результатов лечения больных с ранней спаечно-паретической кишечной непроходимостью установлено, что применение электрокардиостимулятора позволяет в 1-е сутки восстановить моторную функцию желудочно-кишечного тракта, что имеет существенное преимущество перед медикаментозной стимуляцией.

В последние десятилетия изменяется клиническая картина и характер течения инвагинации, увеличивается число рецидивов и повторных инвагинаций, в связи с этим меняются принципы диагностики и лечения [5].

Инвагинацию кишечника мы наблюдали у 139 детей в возрасте от 4 мес. до 6 лет. Детей в возрасте от 4 мес. до года было 121 (87,0%), мальчиков – 91 (65,5%), девочек – 48 (34,5%).

В течение суток с момента заболевания поступили в клинику 114 (82,1%), остальные 25 (17,9%) детей поступили в сроки от 12 до 72 часов и более, что связано, прежде всего, с диагностическими ошибками, допущенными, врачами периферической лечебной сети. Очевидно, участковые педиатры и врачи скорой помощи недостаточно знакомы с клинической картиной и особенностями течения инвагинации кишечника у детей различного возраста.

Типичными симптомами инвагинации являются: резко возникшие приступообразные боли, рвота, пальпируемая «опухоль» в брюшной полости, кровавистые выделения из прямой кишки, задержка стула и газов, вздутие живота.

Наши исследования показали, что клиническая картина инвагинации изменяется в зависимости от сроков начала заболевания. Именно поэтому наиболее важным для диагностики и выбора лечебной тактики является определение тех изменений, которые происходят в клинической картине с учетом стадийно-

сти патологического процесса, поскольку каждой стадии свойственны определенные патофизиологические изменения в организме ребенка.

Диагностика инвагинации кишечника у детей основывается на данных анамнеза с тщательным анализом симптомов и сроков их возникновения на результатах инструментальных методов обследования, включающих в себя рентгенографию брюшной полости и ультразвуковые и эндоскопические исследования по показаниям.

Рентгенологическое исследование начинали с обзорной рентгенограммы у 108 пациентов, но ни у одного ребенка явных рентгенологических данных за ИК не было выявлено. Косвенные признаки (малое газообразование в правом нижнем квадранте живота), выявленные у 61 (56,5%) больного не являлись специфическими и не имели значимой диагностической значимости.

Ввиду малоинформативности обзорной рентгенографии брюшной полости нами выполнена пневмоирригография как для диагностики, так и для консервативного расправления инвагинации кишечника. Результаты исследования показали, что основным недостатком этого метода является повышенная лучевая нагрузка, которую получает ребенок, хирург и его помощники во время процедуры.

Ультразвуковое исследование проведено 36 детям с инвагинацией кишечника. У 25 детей выявили ультразвуковые семиотики; у 17 – симптом мишени, у 8 – псевдопочки. У 11 пациентов инвагинат не визуализировался. Очевидно, это обусловлено наличием кишечных петель, растянутых жидким содержимым.

Необходимо отметить, что указанная эхографическая семиотика не является строго специфичной. В частности, симптом мишени в 3-х наших наблюдениях выявлялся при наличии острого аппендицита, осложненного аппендикулярным инфильтратом. Данное обстоятельство было связано с утолщением кишечной стенки вследствие развития в ней патологического процесса (отек, кровоизлияние и т. д.), а также с наличием раздутых и переполненных газом петель кишечника, являющихся главной помехой для правильной интерпретации инвагинации кишечника.

До настоящего времени существуют различные (пневматический, гидростатический) методы консервативного лечения инвагинации кишечника (Григович И.Н. и соавт., 2009; Морозов Д.А., Городков С.Ю., 2014). Каждый из перечисленных методов имеет свои недостатки и преимущества, что диктует необходимость их совершенствования.

Для оценки результатов лечения детей с инвагинацией кишечника мы провели сравнительный анализ лечения двух групп детей: основной и группы сравнения. Основную группу (29 человек) составили дети, которым была использована разработанная методика, в группу сравнения включены 110 детей, которым были использованы традиционные рентгенологические методы.

При изучении эффективности диагностики и лечения ИК в сравниваемых группах мы оценивали длительность диагностики и консервативной дезинвагинации.

Результаты сравнительного анализа показали, что в ОГ продолжительность диагностики составила $4,1 \pm 1,2$ мин., а в ГС – $15,2 \pm 2,3$ мин., соответственно, время консервативной дезинвагинации $8,1 \pm 3,1$ мин., а в ГС – $65 \pm 4,1$ мин., различия достоверны ($p < 0,05$). Длительность диагностики составила 5 мин, а консервативного расправления от 5 до 10 мин. В ГС – 15 мин и 60–70 мин соответственно. Таким образом, нами представлены убедительные данные о целесообразности использования предложенной методики в диагностике и лечении ИК у детей.

Одним из преимуществ, предложенного метода является постепенное и равномерное нагнетание (введение) воздуха в кишку с манометрическим контролем ВКД, что предупреждает возможные осложнения. Кроме того, данный метод исключает лучевую нагрузку на больного и медицинского персонала.

Полученные результаты свидетельствуют о значительном преимуществе использования разработанного метода «Автоматизированная электронная система диагностики инвагинации на основе объемно-манометрической пробы» (АЭСДИ ОМП-01), перед традиционным методом. Доступность, малая травматичность, отсутствие лучевой нагрузки на пациента, непродолжительность ма-

инпуляции, возможность визуального контроля на экране дисплея за адекватностью осуществляемых процедур делают этот метод приоритетным по отношению к другим методам.

С целью выделения наиболее приемлемого метода общей анестезии при лапароскопических операциях у детей с ранней спаечно-паретической кишечной непроходимостью изучаемые нами пациенты были разделены на три группы в зависимости от способа анестезиологического обеспечения.

1-я группа (30 детей): вводный наркоз в/в тиопенталом натрия и фентанил, поддержание: фентанил болюсно в сочетании фторотаном (0,5–0,7 об %); мышечные релаксанты – суксаметоний при интубации трахеи, затем переход на пипекуроний.

2-я группа (27 детей): вводный наркоз калипсолом, поддержание: фентанил болюсно в сочетании с калипсолом; мышечный релаксант – векурониум или атракуриум как при интубации трахей, так и в процессе операции.

3-я группа (29 детей): вводный наркоз в/в пропофолом в сочетании с фентанилом, поддержание пропофолом инфузионно в сочетании с минимальными дозами фентанила, мышечный релаксант – атракуриум болюсно при установке ларингеальной маски, а затем в процессе общей анестезии инфузионно. За 10 мин до окончания операции в/м вводили кетонал в возрастных дозировках с целью профилактики и лечения послеоперационного болевого синдрома.

На основании приведенных нами исследований можно заключить, что при лапароскопической операции у детей в 1- и 2-й группах отмечалось напряжение гемодинамики, чего нельзя сказать о 3-й группе, где показатели отличались большей стабильностью. Таким образом, в 3-й группе наркоз был плавным и легкоуправляемым, что доказывалось не только благоприятной картиной гемодинамики, но и выходом из наркоза (большинство детей приходили в сознание через 10 минут в операционной).

Проведение общей анестезии при лапароскопических операциях у детей сопровождается изменением газового состава крови и в системе транспорта кислорода. Во 2- и в 3-й группах проводимый режим ИВЛ имел более стабильные

показатели PaO_2 и SpO_2 в условиях повышенного внутрибрюшного давления (карбоперитонеума). Это связано с применением режима ПДКВ и увеличением МОД, что способствует повышению функциональной остаточной емкости легких, участию в акте дыхания добавочных альвеол и снижению фракции легочного шунта.

В 3-й группе больных, которым применялась ларингеальная маска, показатели PaO_2 , SpO_2 , PaCO_2 и DO_2 не отличались от показателей 2-й группы. Следовательно, применяемые режимы ИВЛ при интубации трахеи могут без проблем с успехом применяться и при использовании LM.

Параметры PaCO_2 не отличались друг от друга и во всех группах повышались во время карбоперитонеума (3- и 4-й этапы), что связано с абсорбцией CO_2 из брюшной полости. Повышенный уровень PaCO_2 не выходил за пределы допустимых цифр.

Во 2-й группе у детей всех возрастов DO_2 на 2-ом этапе повышался, с последующим умеренным снижением к 4-му этапу, что объяснялось гипердинамическим эффектом калипсола. В 3-й группе транспорт кислорода также был выше исходных данных на вводимом наркозе и в процессе общей анестезии при ЛС брюшной полости.

На 3 и 4-м этапах (наложение карбоперитонеума) происходило достоверное увеличение Peak Press и Mean Airway Press во всех группах наблюдения, но несколько больше в 1-й группе.

Уровень нервно-мышечного блока был глубже, и более управляем у детей 2- и в 3-й групп. Как видно из исследований, для интубации трахеи или установки ларингеальной маски наилучшие результаты получены при использовании миорелаксантов атракуриума и веурониума (2- и 3-я группы).

Показатели механики дыхания помимо параметров ИВЛ и карбоперитонеума тесно связаны с уровнем нервно-мышечного блока проведенный корреляционный анализ основных параметров механики дыхания и нервно-мышечного блока показал высокую степень корреляции Peak Press и Mean Airway Press от уровня нервно-мышечного блока. Снижение уровня нервно-

мышечного блока у пациентов при ЛО вызвало повышение Peak Press и Mean Airway Press и, следовательно, ухудшение ИВЛ. Наиболее оптимальны показатели гемодинамики, газообмена и транспорта кислорода также были получены во 2- и 3-й группах больных.

В целом проведенное исследование позволяет заключить, что анестезиологическое обеспечение лапароскопических операций на основе пропофоловой анестезии в сочетании с минимальными дозами фентанила и, мышечным релаксантом атрак'уриумом бесилатом как при интубации трахеи, так и при установке ларингеальной маски способствует более адекватному состоянию гемодинамики и газообмена в послеоперационном периоде, что, несомненно, может повлиять на характер послеоперационного течения перитонита.

В послеоперационном периоде изучение влияния различных вариантов нутритивной поддержки у детей разного возраста показало, что в группе больных с комбинированным энтеральным (зондовым или оральным) и частичным парентеральным питанием происходило достоверное ($p < 0,001$) снижение длительности стационарного лечения.

Таким образом, сравнительная оценка влияния предложенных вариантов нутритивной поддержки для улучшения результатов лечения детей разного возраста при хирургических заболеваниях органов брюшной полости с синдромом системного воспалительного ответа выявила, что комбинированная энтеральная нутритивная поддержка является более эффективным и рациональным методом интенсивной терапии синдрома кишечной недостаточности (объем застоя купировался на 24–48 часов раньше у детей при применении комбинированной нутритивной поддержки, чем у детей с полным парентеральным питанием).

При комбинированной нутритивной поддержке количество перелитой эритроцитарной массы, альбумина, криоплазмы, растворов аминокислот и жировых эмульсий у детей разного возраста при полном парентеральном питании, было достоверно ($p < 0,02$) выше, чем при использовании метода комбинированной нутритивной поддержки. У детей разных возрастных групп объем инфузионной терапии был достоверно ($p < 0,05$) ниже, а объем диуреза достоверно ($p < 0,05$) выше в основной группе.

У детей со спаечно-паретической кишечной непроходимостью, энтеральное зондовое питание необходимо начинать в первые сутки послеоперационного периода по нарастающей схеме в зависимости от степени нутритивной недостаточности, пареза кишечника, возраста и массы тела конкретного ребенка.

Выводы

1. Разработанный комплекс диагностических мероприятий имеет информационную ценность в 91%, что обеспечило статистически значимое ($p < 0,05$) увеличение количества детей с РСПКН оперированных в первые 4 суток послеоперационного периода ($84,6 \pm 1,1\%$ – основная группа, $78,1 \pm 1,9\%$ – группа сравнения), а лапароскопическое выполнение оперативного вмешательства позволило сократить в 2 раза продолжительность операции и в 2,5 раза число послеоперационных осложнений.

2. Комплексное применение клинических, рентгенологических, эхографических и эндоскопических методов позволило в более ранние сроки (79 ± 12 часов) проводить оперативное лечение ранней спаечно-паретической кишечной непроходимости.

3. Разработанный способ ранней послеоперационной пролонгированной электростимуляции желудочно-кишечного тракта при ранней спаечно-паретической непроходимости у детей с помощью внешнего одноканального электрокардиостимулятора ЭКС-511 способен восстанавливать моторно-эвакуаторную функцию ЖКТ в раннем послеоперационном периоде.

4. При сравнительном анализе результатов лечения больных с ранней спаечно-паретической кишечной непроходимостью у детей достоверно установлено, что комплексная терапия с применением внешнего электрокардиостимулятора позволяет восстановить моторно-эвакуаторную функцию желудочно-кишечного тракта в 1-е сутки после операции, а в ГС на 3 дня позже, амплитуда в среднем возросла до $2,28 \pm 0,07$ МВ (более чем в 2 раза) в ОГ ($p < 0,01$), а в ГС – до $1,42 \pm 0,05$ ($p < 0,01$), при норме у здоровых $2,29 \pm 0,09$, что свидетельствует о преимуществе разработанного метода по сравнению с медикаментозной стимуляцией кишечника.

5. Разработанная методика декомпрессионной энтеростомии при РСПКН с использованием дренажа Малекота является малотравматичным по сравнению с подвесной энтеростомией. Об этом свидетельствует сокращение продолжительности операции в 3 раза, ускоряется восстановление перистальтики кишечника в 2 раза.

6. Разработанный прибор и методика автоматизированной электронной системы диагностики инвагинации кишечника у детей на основе объемно-манометрической пробы АЭСДИ ОМП-01 являются малотравматичным методом, позволяющим снизить продолжительность процедуры по диагностике и консервативному лечению инвагинации кишечника с $65 \pm 4,1$ минут до $4,1 \pm 1,2$ минут ($p < 0,001$).

7. Внедрение в клинику методики определения жизнеспособности кишечника с помощью диадинамического тока (ДДТ) позволяет оценить степень циркуляторных расстройств в кишечной стенке и брыжейке кишечника и определить жизнеспособность или некрозы.

8. Проведенное исследование позволяет заключить, что оптимизация анестезиологического обеспечения лапароскопических операций при ранней спаячно-паретической непроходимости (пропофоловая анестезия в сочетании с микростуйным введением фентанила и мышечным релаксантом атракиуриумом бесилатом) способствует более адекватному состоянию гемодинамики (сердечный индекс в пределах от $4,0 \pm 0,5$ л/мин * м² до $4,25 \pm 0,15$ л/мин * м²) ($p < 0,05$) и поддержать транспорт кислорода на уровне 760–800 мл/мин.

9. Энтеральное питание с использованием специализированных смесей в ранние сроки после операции приводит к благоприятному течению послеоперационного периода сокращено и уменьшению объема трансфузионной нагрузки ($p < 0,05$).

10. Разработанный и внедренный в клиническую практику алгоритм при подозрении на наличие ранней спаячно-паретической кишечной непроходимости позволяет детским хирургам принять тактические решения у данной категории больных, определить показания к методу лечения, выбрать сроки, объем и способы оперативных вмешательств.

Практические рекомендации:

1. У больных оперированных по поводу аппендикулярного перитонита, при отсутствии эффекта от проводимой в послеоперационном периоде терапии для своевременной диагностики ранней спаечно-паретической формы кишечной непроходимости необходимо комплексное обследование с использованием рентгенографии, абдоминальной сонографии и лапароскопии.

2. Расширение диаметра тонкой кишки с изменением эхоструктуры содержимого, утолщение кишечной стенки, замедление или отсутствие перистальтики кишечника, наличие свободной жидкости в брюшной полости, инфильтратов, абсцессов и застойного содержимого в желудке свидетельствуют о развитии ранней спаечно-паретической непроходимости кишечника.

3. Лечение спаечного осложнения в виде РСПКН следует начинать с комплекса консервативных мероприятий, направленных на разрешение кишечной непроходимости без операции. При неэффективности указанных мероприятий и нарастании характерных симптомов (увеличение объема застойного содержимого в желудке, боли в животе, сохранение признаков интоксикации и задержка отделения газов и стула) в течение 3–4 суток рекомендуется диагностическая лапароскопия, которая по показаниям в ряде случаев трансформируется в лечебную.

4. В послеоперационном периоде на фоне комплексной терапии для раннего восстановления моторно-эвакуаторной функции кишечника при парезе, обусловленном РСПКН, рекомендуется пролонгированная электростимуляция желудочно-кишечного тракта с использованием внешнего кардиостимулятора.

5. Для выявления инвагинации кишечника и консервативного лечения рекомендуется использование разработанного прибора и методика автоматизированной электронной диагностики инвагинации кишечника у детей на основе объемно-манометрической пробы «АЭСДИ ОМП-01».

6. Больным при РСПКН с увеличением диаметра кишечника рекомендуется интраоперационная пункционная декомпрессия кишечника, что создает

благоприятные условия для выполнения лапароскопии и сокращения количества конверсий.

7. При непроходимости рекомендуется применение методики определения жизнеспособности кишечника, позволяющей правильно определить жизнеспособность кишки, и в результате снизить количество послеоперационных осложнений и сроки послеоперационной реабилитации.

Перспективы дальнейшей разработки темы

Несмотря на проделанную большую работу по улучшению диагностики и лечения острой кишечной непроходимости кишечника у детей, остается много не решенных вопросов связанных с восстановлением перистальтики в раннем послеоперационном периоде, а также по разработке методик и приборов для профилактики спаечной болезни брюшины. Все это требует продолжения начатых исследований и доведения их результатов до практического применения в детской хирургии.

Список научных работ, опубликованных по теме диссертации

1. Барская, М.А. Диагностика и лечение инвагинации кишечника у детей: методические рекомендации для врачей хирургов и детских хирургов / М.А. Барская, А.Н. Изосимов. – Самара, 2000. – 24 с.
2. Изосимов, А.Н. Значение объемно-манометрической пробы в диагностике и лечении инвагинации кишечника у детей / А.Н. Изосимов, М.А. Барская // Настоящее и будущее детской хирургии: Юбилейная конференция детских хирургов, посвященная 70-летию кафедры хирургических болезней детского возраста РГМУ – М., 2001. – С. 105.
3. Изосимов, А.Н. Значение объемно-манометрической пробы и лапароскопии для контроля над расправлением кишечной инвагинации у детей / А.Н. Изосимов, В.В. Шакиров, Е.А. Швец // Эндоскопическая хирургия у детей: материалы Симпозиума детских хирургов. – Уфа, 2002. – С. 64-67.

4. Изосимов, А.Н. Опыт эндохирургического лечения аппендицита и его осложнений у детей / А.Н. Изосимов, В.В. Шакиров, Е.А. Швец // Эндоскопическая хирургия у детей: материалы Симпозиума детских хирургов. – Уфа, 2002. – С. 64-67.
5. Изосимов, А.Н. Кишечная инвагинация у детей / А.Н. Изосимов, В.П. Поляков, В.В. Плечев. – Тольятти: Издательство «Кассандра, 2002. – 114 с.
6. Изосимов, А.Н. Профилактика спаечной болезни брюшины у детей / А.Н. Изосимов, В.В. Шакиров // Современные проблемы педиатрии и детской хирургии: материалы Областной конференции педиатров и детских хирургов. – Тольятти, 2003. – С. 96-98.
7. Изосимов, А.Н. Результаты внедрения объёмно-манометрической пробы и лапароскопии для диагностики и контроля над расправлением кишечной инвагинации у детей / А.Н. Изосимов // Современные проблемы педиатрии и детской хирургии: материалы Областной конференции педиатров и детских хирургов. – Тольятти, 2003. – С. 102-103.
8. Изосимов, А.Н. Лапароскопическое лечение перитонита у детей / А.Н. Изосимов, В.В. Шакиров, Е.А. Швец // Современные проблемы педиатрии и детской хирургии: материалы Областной конференции педиатров и детских хирургов. – Тольятти, 2003. – С. 103-105.
9. Острая спаечная кишечная непроходимость / В.В. Плечев, С.А. Пашков, Р.З. Латыпов, А.А. Гумеров, А.Н. Изосимов. – Уфа: Башкортостан, 2004. – 280 с.
10. Изосимов, А.Н. Значение объёмно-манометрической пробы для диагностики и контроля над расправлением кишечной инвагинации у детей / А.Н. Изосимов // Вестник Самарского государственного университета. – 2004. – № 4 (34). – С. 159-165.
11. Пашков, С.А. Электростимуляция желудочно-кишечного тракта у больных острой спаечной кишечной непроходимостью / С.А. Пашков, В.В. Плечев, А.Н. Изосимов // Пермский медицинский журнал. – 2004. – Т. 21, № 3 – С. 85-89.
12. Современные методы диагностики и лечения ранней спаечной кишечной непроходимости у детей / А.А. Гумеров, Р.Ш. А.К. Алибаев, А.Н. Изосимов

[и др.] // Новые технологии в хирургии: материалы 6-ой Всероссийской конференции. – Уфа, 2004. – С. 20–21.

13. Роль санаторного лечения после перитонитов в профилактике спаечной непроходимости у детей / А.А. Гумеров, Р.Ш. Хасанов, А.К. Алибаев, А.Н. Изосимов [и др.] // Новые технологии в хирургии: материалы 6-ой Всероссийской конференции. – Уфа, 2004. – С. 123–124.

14. Способ определения превалирующих вегетативных реакций у детей с хирургической и соматической патологией (ксантинола никотинатова проба) / А.Н. Изосимов, В.В. Плечев, А.А. Гумеров, С.А. Пашков // Изобретения. Полезные модели. – 2005. – № 26. – С. 421–422.

15. Пашков, С.А. Денервация брыжеечных артерий в хирургическом лечении больных острой спаечной кишечной непроходимостью / С.А. Пашков, В.В. Плечев, А.Н. Изосимов // Вестник Самарского государственного университета. – 2005. – № 6 (40). – С. 208–213.

16. Способ определения жизнеспособности кишки / В.В. Плечев, А.Н. Изосимов, А.А. Гумеров, С.А. Пашков [и др.] // Изобретения. Полезные модели. – 2005. – № 27. – С. 272–273.

17. Поздняя спаечная непроходимость кишечника у детей / Ш.С. Ишимов, А.А. Гумеров, А.К. Алибаев, А.Н. Изосимов // Материалы научно-практической конференции, посвященной 20-летию РДКБ. – М., 2005. – С. 111.

18. Способ пролонгированной электростимуляции желудочно-кишечного тракта у детей / В.В. Плечев, А.Н. Изосимов, А.А. Гумеров, А.Л. Алибаев [и др.] // Изобретения. Полезные модели. – 2005. – № 27. – С. 301.

19. Способ послеоперационной стимуляции кишечника у детей / А.Н. Изосимов, В.В. Плечев, В.М. Тимербулатов [и др.] // Изобретения. Полезные модели. – 2005. – № 27. – С. 301.

20. Способ формирования межкишечного анастомоза / В.В. Плечев, С.Л. Шилов, В.М. Тимербулатов, А.Н. Изосимов [и др.] // Изобретения. Полезные модели. – 2006. – № 9. – С. 264.

21. Алибаев, А.К. Новые подходы к диагностике и лечению ранней спаечной кишечной непроходимости у детей / А.К. Алибаев, А.Н. Изосимов, И.А. Мамлеев // *Материалы 11 Международной научной конференции и 2-й Международной научной онкологической конференции.* – Пермь, 2007. – С. 10–12.
22. Алибаев, А.К. Использование электростимуляции в лечении ранней спаечной кишечной непроходимости у детей / А.К. Алибаев, А.Н. Изосимов, И.А. Мамлеев // *Современные аспекты оказания стационарной медицинской помощи детям, новые технологии специализированной медицинской помощи. Роль стационарных детских учреждений в выполнении федеральных программ: материалы Всероссийской научно-практической конференции.* – Уфа, 2007. – С. 240–241.
23. Изосимов, А.Н. Применение ксантинола никотинатовой пробы в прогнозировании и профилактике пареза кишечника и спаечной болезни брюшины / А.Н. Изосимов, В.В. Шакиров, Е.А. Швец // *Самарский медицинский журнал.* – 2007. – № 3–4. – С. 64–66.
24. Изосимов, А.Н. Способ определения жизнеспособности сегмента тонкого кишечника / А.Н. Изосимов, В.В. Плечев, В.В. Шакиров, Е.А. Швец // *Самарский медицинский журнал.* – 2007. – № 3–4. – С. 67–68.
25. Изосимов, А.Н. Способ восстановления перистальтики ЖКТ в послеоперационном периоде у детей / А.Н. Изосимов В.В. Шакиров, Е.А. Швец // *Самарский медицинский журнал.* – 2007. – № 3–4. – С. 74–76.
26. Изосимов, А.Н. Способ пролонгированной электростимуляции желудочно-кишечного тракта у детей / А.Н. Изосимов, В.В. Плечев, А.А. Гумеров // *Самарский медицинский журнал.* – 2007. – № 3–4. – С. 64–66.
27. Изосимов, А.Н. Ксантинол-никотинатовая проба у детей с острой хирургической патологией брюшной полости / А.Н. Изосимов, В.В. Плечев, А.А. Гумеров // *Казанский медицинский журнал.* – 2008. – № 3. – С. 242–244.
28. Изосимов, А.Н. Определение жизнеспособности сегмента тонкой кишки / А.Н. Изосимов В.В. Плечев, А.А. Гумеров, С.Л. Шилов // *Казанский медицинский журнал.* – 2008. – № 4. – С. 561–563.

29. Значение электростимуляции при лечении ранней спаечной кишечной непроходимости у детей / А.К. Алибаев, И.А. Мамлеев, А.А. Гумеров, А.Н. Изосимов // **Пермский медицинский журнал.** – 2008. – Т. 25, № 1. – С. 73-78.
30. Профилактика осложнений в реконструктивной хирургии желудочно-кишечного тракта / В.В. Плечев, В.М. Тимербулатов, С.Л. Шилов, А.Н. Изосимов. – М.; Уфа: Издательство «Башкортостан», 2008. – 255 с.
31. Ранняя спаечно-паретическая кишечная непроходимость у детей, диагностика и лечение / А.К. Алибаев, И.А. Мамлеев, А.А. Гумеров, А.Н. Изосимов // **Пермский медицинский журнал.** – 2008. – Т. 25, № 3. – С. 28–33.
32. Изосимов, А.Н. Применение электрокардиостимулятора для восстановления перистальтики ЖКТ у детей в послеоперационном периоде / А.Н. Изосимов, В.В. Плечев, А.А. Гумеров, С.А. Пашков // **Казанский медицинский журнал.** – 2009. – № 3. – С 432-433
33. Изосимов, А.Н. Эндохирургическая электростимуляция желудочно-кишечного тракта у детей / А.Н. Изосимов, В.В. Плечев // **Материалы XIV Московского международного конгресса по эндоскопической хирургии.** – Москва, 2010. – С. 155-156.
34. Изосимов, А.Н. Применение периоперационного алгоритма реабилитации, как способ улучшения качества медицинской помощи у детей с острой энтеральной недостаточностью / А.Н. Изосимов // **Здравоохранение. Модернизация. Качество. Результат: сборник научных работ V Самарской научно-практической конференции.** – Самара, 2012. – С. 39-50.
35. Изосимов, А.Н. Периоперационный алгоритм реабилитации у детей с острой энтеральной недостаточностью / А.Н. Изосимов, А.А. Гумеров, В.В. Плечев // **Креативная хирургия и онкология.** – 2012. – № 2. – С. 25-29.
36. Изосимов, А.Н. Способ лапароскопической декомпрессии тонкой кишки при кишечной непроходимости и перитоните у детей / А.Н. Изосимов, А.А. Гумеров, В.В. Плечев // **Медицинский вестник Башкортостана.** – 2012. – № 2. – С. 97-99.

37. Изосимов, А.Н. Эндохирургическая энтеростомия у детей / А.Н. Изосимов, А.А. Гумеров, В.В. Плечев // **Медицинский вестник Башкортостана.** – 2012. – № 2. – С. 94-97.

38. Изосимов, А.Н. Опыт применения автоматизированной электронной системы диагностики и лечения кишечной инвагинации у детей на основе объемно-манометрической пробы (АЭСДИ-ОМП) / А.Н. Изосимов // **Креативная хирургия и онкология.** – 2014. – № 1. – С. 13-17.

39. Изосимов, А.Н. Автоматизированная электронная система диагностики кишечной инвагинации у детей на основе объемно-манометрической пробы / А.Н. Изосимов, О.В. Петин, И.Д. Березин, А.А. Изосимов // **Фундаментальные и прикладные исследования в Америке, Европе и Азии: материалы II международного научного конгресса, Нью-Йорк (США) 27 сентября 2014.**

Изобретения

1. Способ определения превалирующих вегетативных реакций у детей с хирургической и соматической патологией (ксангинола никотинатова проба): пат. 2260372 Рос. Федерация от 20.09.2005 / А.Н. Изосимов, В.В. Плечев, А.А. Гумеров, С.А. Пашков.

2. Способ пролонгированной электростимуляции желудочно-кишечного тракта у детей: пат. 2261125 Рос. Федерация от 27.09.2005 / В.В. Плечев, А.Н. Изосимов, А.А. Гумеров, А.Л. Алибаев, В.В. Шакиров, С.Л. Шилов.

3. Способ определения жизнеспособности кишки: пат. 2261042 Рос. Федерация от 27.9.2005 / В.В. Плечев, А.Н. Изосимов, А.А. Гумеров, С.А. Пашков, С.Л. Шилов, В.В. Шакиров.

4. Способ послеоперационной стимуляции кишечника у детей: пат. 2261126 Рос. Федерация от 27.09.2005 / А.Н. Изосимов, В.В. Плечев, В.М. Тимербулатов, А.А. Гумеров, С.Л. Шилов, В.В. Шакиров.

5. Способ диагностики инвагинации кишечника у детей. Получено уведомление о положительном результате формальной экспертизы по заявке на изобретение № 2014139938/14. Заявка зарегистрирована в Государственном реестре изобретений Российской Федерации 10.10.2014 г. / Изосимов А.Н.

Монографии

1. Изосимов, А.Н. Кишечная инвагинация у детей: монография / А.Н. Изосимов, В.П. Поляков, В.В. Плечев. – Тольятти: Издательство «Кассандра», 2002. – 114 с.
2. Острая спаечная кишечная непроходимость: монография / В.В. Плечев, С.А. Пашков, Р.З. Латыпов, А.А. Гумеров, А.Н. Изосимов – Уфа: Издательство «Башкортостан», Уфа. 2004. – 280 с.
3. Профилактика осложнений в реконструктивной хирургии желудочно-кишечного тракта: монография / В.В. Плечев, В.М. Тимербулатов, С.Л. Шилов, А.Н. Изосимов. – М.; Уфа: Издательство «Башкортостан», 2008. – 255 с.
4. Хирургия спаечной болезни брюшины (руководство): монография / В.В. Плечев, Р.З. Латыпов, В.М. Тимербулатов, С.А. Пашков, И.Ф. Суфияров, А.А. Гумеров, А.Н. Изосимов – Уфа: Издательство «Башкортостан», 2015. – 748 с.

Список сокращений и условных обозначений

АЭСДИ – Автоматизированная электронная система диагностики инвагинации

ВКД – внутрикишечное давление

ГС – группа сравнения

ЖКТ – желудочно-кишечный тракт

ИВЛ – искусственная вентиляция легких

ИК – инвагинация кишечника

ЛМ – ларингеальная маска

МОД – минутный объём дыхания

МОК – минутный объём кровообращения

НП – нутритивная поддержка

ОМП – объёмно-манометрическая проба

ОГ – основная группа

ОСКН – острая спаечная кишечная непроходимость

ПДКВ – положительное давление к концу выдоха

РСПКН – ранняя спаечно-паретическая непроходимость кишечника

СКН – синдрома кишечной недостаточности

СББ – спаечная болезнь брюшины

УО – ударный объём

УЗИ – ультразвуковое исследование

ЦВД – центральное венозное давление

ЭГЭГ – электрогастроэнтерография

**ИЗОСИМОВ
АЛЕКСАНДР НИКОЛАЕВИЧ**

**УЛУЧШЕНИЕ РЕЗУЛЬТАТОВ ДИАГНОСТИКИ
И ХИРУРГИЧЕСКОГО ЛЕЧЕНИЯ ОСТРОЙ
КИШЕЧНОЙ НЕПРОХОДИМОСТИ У ДЕТЕЙ
(экспериментально-клиническое исследование)**

АВТОРЕФЕРАТ
диссертации на соискание ученой степени
доктора медицинских наук

Издательская лицензия № 06788 от 01.11.2001 г.
ООО «Издательство «Здравоохранение Башкортостана»
450077, РБ, г. Уфа, ул. Ленина, 3, тел. (3472) 22–73–50, факс 22–37–51.

Подписано в печать 30.04.2015 г.
Формат 60×84/16. Гарнитура Times New Roman.
Бумага офсетная. Отпечатано на ризографе.
Усл. печ. л. 2,79. Уч.-изд. л. 2,08.
Тираж 100. Заказ № 861.

Библиотека литературы по функциональной
гастроэнтерологии:

<http://www.gastroscan.ru/literature/>