

Ключников Олег Юрьевич

**ХИРУРГИЧЕСКОЕ ЛЕЧЕНИЕ КРОВОТЕЧЕНИЙ ИЗ
ВАРИКОЗНО-РАСШИРЕННЫХ ВЕН ПИЩЕВОДА И
ЖЕЛУДКА**

14.00.27 – хирургия

Автореферат диссертации
на соискание ученой степени
кандидата медицинских наук

Краснодар - 2007

Работа выполнена в Российском центре функциональной хирургической гастроэнтерологии (РЦФХГ).

Научный руководитель: доктор медицинских наук

Дурлештер Владимир Моисеевич.

Официальные оппоненты: доктор медицинских наук профессор

Жерлов Георгий Кириллович;

доктор медицинских наук профессор

Авакимян Владимир Андреевич.

Ведущая организация: Ростовский государственный
медицинский университет.

Защита состоится 29 мая 2007 г . в 10.00 на заседании диссертационного совета Д208.038.01 при Кубанском государственном медицинском университете (КГМУ) по адресу: 350063, Краснодар, ул. Седина, 4, КГМУ, тел. (861) 262-73-75.

С диссертацией можно ознакомиться в библиотеке КГМУ.

Автореферат разослан « ____ » _____ 2007 г .

Ученый секретарь

диссертационного совета

профессор Ю.Р. Шейх-Заде

ОБЩАЯ ХАРАКТЕРИСТИКА РАБОТЫ

Актуальность исследования . Кровотечения из варикозно- расширенных вен пищевода (ВРВП) относятся к частым причинам кровотечений из верхних отделов желудочно-кишечного тракта. Частота обнаружения ВРВП у больных циррозом печени (ЦП) колеблется от 25 до 80%. Летальность при кровотечениях из ВРВП достигает 40%, обуславливая половину всех смертей больных ЦП [А.К.Ерамишанцев, 2001; Н.Н.Крылов, 2001; A.Depolo et al., 2001; D.Ruiz et al., 2001; C.Villanueva et al., 2001].

В литературе продолжается дискуссия об эффективности и преимуществах консервативных и оперативных методов остановки и предупреждения кровотечений из варикозно-расширенных вен пищевода и желудка при синдроме портальной гипертензии, поэтому вопрос о выборе способа лечения и профилактики пищеводно-желудочного кровотечения при синдроме портальной гипертензии по-прежнему остается актуальным.

Высокая летальность при первичных кровотечениях из варикозно-расширенных вен пищевода и желудка, ранние рецидивы и малая выживаемость при консервативном ведении этих больных, говорит о необходимости хирургического лечения, как на высоте кровотечения, так и с целью предупреждения развития этого грозного осложнения.

Анализ литературы последних лет показал стремление специалистов ведущих клиник, занимающихся лечением синдрома портальной гипертензии, к разработке и совершенствованию операций азигопортального разобщения [Н.Я.Калита, О.Г.Котенко, 1998; Ф.Г.Назыров и соавт., 1999; К.А.Цыбырнэ, И.В.Мишин, 2000; Г.К.Жерлов и соавт., 2002].

Учитывая вышеизложенное, **целью** работы явились разработка и клинико-функциональная оценка новых хирургических технологий остановки и предупреждения кровотечений из варикозно-расширенных вен пищевода и желудка у больных с синдромом портальной гипертензии.

Для достижения указанной цели были поставлены следующие **задачи** :

- 1) Изучить особенности функционального состояния зоны пищеводно-желудочного перехода у больных с варикозно-расширенными венами пищевода и желудка.
- 2) Разработать новые виды хирургических вмешательств на варикозно-расширенных венах пищевода и желудка для предупреждения и остановки кровотечений из них.
- 3) Разработать показания к предложенным операциям азигопортального разобщения, тактику ведения больных в предоперационном и послеоперационном периоде.
- 4) Изучить частоту и характер послеоперационных осложнений после выполнения предложенных операций и операции Таннера-Пациоры.
- 5) Провести ретроспективный анализ отдаленных результатов хирургического лечения больных прооперированных по предложенным методикам и в контрольной группе.
- 6) Изучить качество жизни больных, оперированных предложенными методами азигопортального разобщения.

Новизна результатов исследования

- 1) Предложены новые виды хирургических вмешательств при кровотечении из варикозно-расширенных вен пищевода и желудка, обеспечивающие устойчивый гемостаз в ближайшем и отдаленном послеоперационном периоде, снижающие количество ранних и отдаленных послеоперационных осложнений.
- 2) Обоснованы принципиальные отличия предложенных методов оперативного лечения от ранее выполняемых операций.
- 3) Проведен сравнительный анализ результатов оперативного лечения традиционными методиками и вновь предложенными методами.
- 4) Выработаны показания и противопоказания к выполнению предложенных оригинальных методов операций азигопортального разобщения у больных с варикозно-расширенными венами пищевода и желудка.

Теоретическая значимость исследования. Полученные факты углубляют представления о механизмах возникновения кровотечений из варикозных вен пищевода и желудка при синдроме портальной гипертензии, а также объясняют причины развития рецидивов кровотечений после хирургического лечения этих больных.

Практическая значимость исследования заключается в том, что разработаны новые технологии проведения разобщающих операций при лечении и предупреждении кровотечений из варикозных гастроэзофагеальных вен у больных с синдромом портальной гипертензии, использование которых позволяет добиться устойчивого гемостаза, тем самым спасти жизнь больному, сократить время пребывания его в стационаре и значительно снизить возможность рецидива кровотечения.

Структура и объем работы. Диссертация изложена на 154 страницах и состоит из введения, обзора литературы, 4 глав с описанием методики и результатов исследования, заключения, выводов, библиографии (118 источника на русском и 78 на иностранных языках) и приложений. Работа содержит 20 рисунков, 18 таблиц и 19 клинико-физиологических иллюстраций.

МЕТОДИКА ИССЛЕДОВАНИЯ

В ходе работы проведен ретроспективный анализ историй болезни пациентов с кровотечением из варикозных гастроэзофагеальных вен, которым в период с 1992 по 1998 гг. была выполнена операция Таннера-Пациоры – 32 человека (контрольная группа) и углублённое исследование клиничко-морфофункционального состояния и качества жизни больных, находящихся на лечении в РЦФХГ в 1998-2006 гг., в комплексном лечении которых были использованы новые методики оперативных пособий, разработанные в РЦФХГ (42 человека – основная группа).

Достоверных различий между группами по половому и возрастному составу выявлено не было.

Наблюдаемые пациенты прошли углубленное клиничко-морфо-функциональное обследование, включающее: эндоскопическую и морфологическую оценку слизистой оболочки пищевода и желудка, ультразвуковое исследование органов брюшной полости, исследование моторно-эвакуаторной функции пищевода, пищеводно-желудочного перехода и проксимального отдела желудка (контрастная рентгеноскопия с видеосъемкой), суточное рН-мониторирование, оценивались параметры качества жизни по опроснику SF -36.

Все пациенты, в зависимости от типа портальной гипертензии, условно были разделены на 2 группы. В первую группу вошли лица с пресинуоидальной (внепеченочной) формой портальной гипертензии – 35 пациентов, во вторую – с собственно внутripеченочной портальной гипертензией, которая развивается при ряде заболеваний печени, 39 пациентов. Это разделение имеет практическое значение. Пресинуоидальная гипертензия не сопровождается значительным ухудшением функций печени, поэтому в случае кровотечения из варикозно-расширенных вен редко развивается печеночная недостаточность и печеночная энцефалопатия, а результаты хирургической декомпрессии значительно лучше. Наоборот, при собственно внутripеченочной портальной гипертензии печеночная недостаточность после кровотечения развивается часто, что соответственно ухудшает результаты хирургического лечения, как в раннем послеоперационном периоде, так и в более отдаленные периоды наблюдения. Для оценки функционального состояния печени нами использован комплекс Child – Pugh .

Полученные данные были подвергнуты обработке по общепринятым методам вариационной статистики [М.Б.Славин, 1989]. При нормальном распределении рассчитывались: выборочное среднее (M), выборочное среднеквадратичное отклонение (?), ошибка среднего арифметического (m), переменная Стьюдента (t). Для расчета отличающихся от нормального распределения признаков применялись: медиана (Me), квартили (Q 0,25 и Q 0,75), минимальное и максимальное значения признака. Сравнение групп проводилось с помощью U – критерия Манна-Уитни. Анализ различий качественных признаков проводился с использованием точного критерия Фишера. Различия считали достоверными при $p < 0,05$.

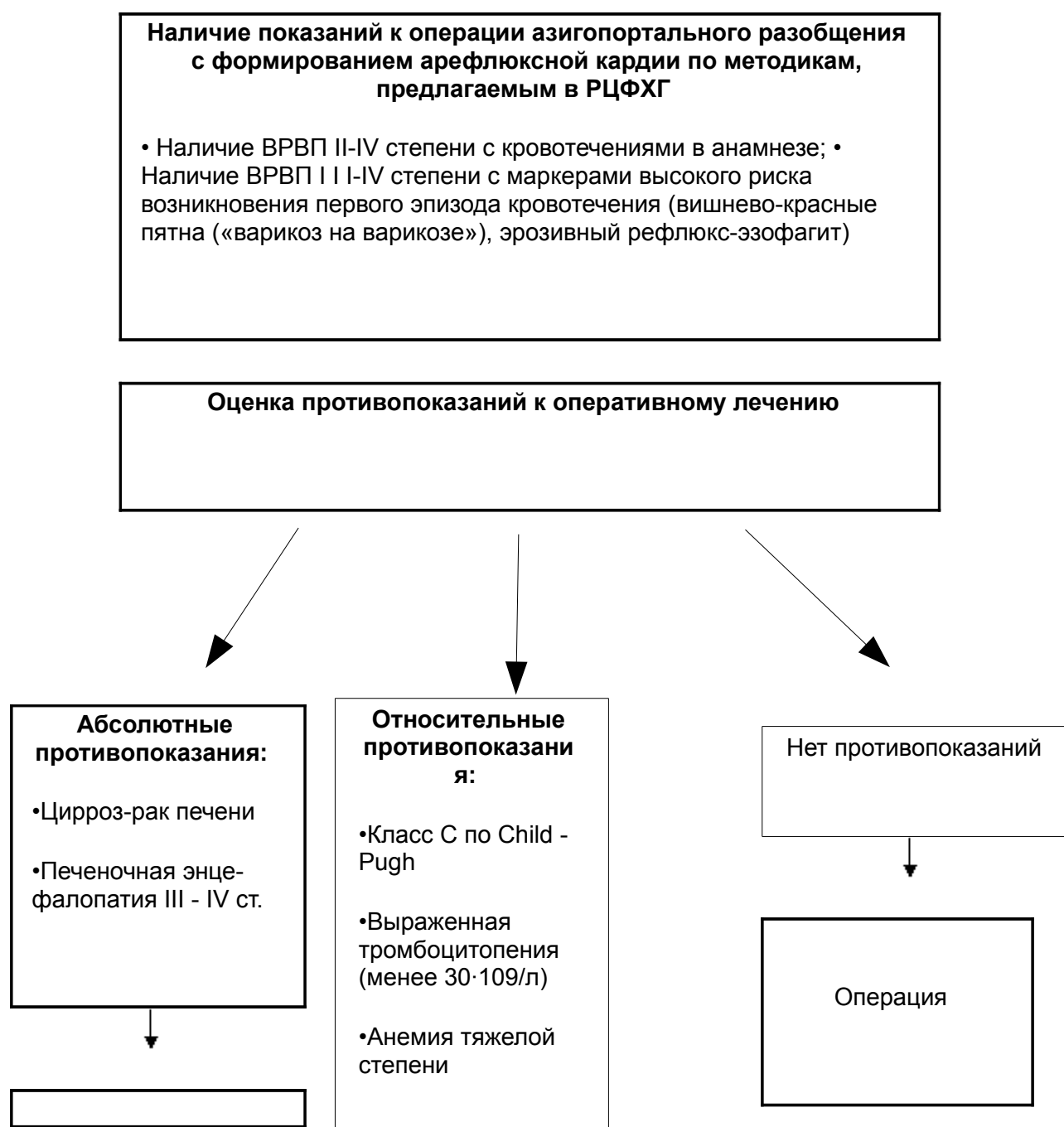
РЕЗУЛЬТАТЫ ИССЛЕДОВАНИЯ

При первичном обращении больного определялись показания для планового или экстренного оперативного лечения.

Экстренные операции по поводу продолжающегося кровотечения из варикозно-расширенных вен пищевода выполнялись при безуспешности консервативной терапии (медикаментозная терапия + установка зонда Блейкмора).

Оценка показаний и противопоказаний к плановому оперативному лечению схематично изображена на Рис. 1.

При наличии относительных противопоказаний больным проводилась предоперационная подготовка. Целью предоперационной подготовки была компенсация функционального состояния печени и, по возможности, снижение степени активности гепатита. После проведенной предоперационной подготовки, 3 больных основной группы с исходно субкомпенсированным ЦП были переведены в класс А по Child-Pugh. В то же время, среди больных ЦП, которым операция была выполнена по экстренным показаниям, большинство составляли пациенты класса С по Child-Pugh (5 из 7 человек, 71,4%).



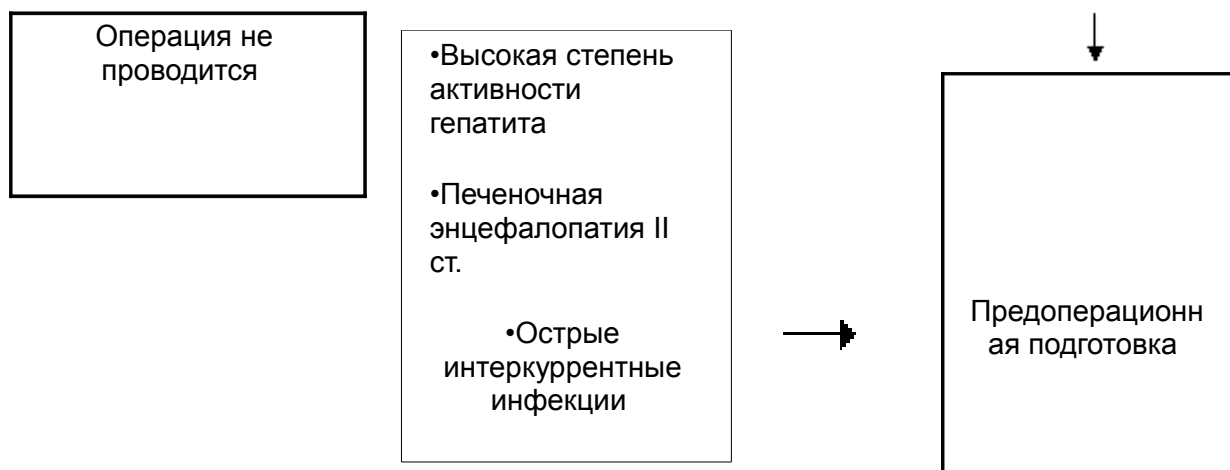


Рис. 1. Схема оценки показаний и противопоказаний к оперативному лечению методами азигопортального разобщения с формированием арефлюксной кардии по методикам предлагаемым в РЦФХГ.

Нами разработаны и внедрены в клиническую практику собственные оригинальные способы разобщающих операций, защищенные патентами №№ 2220663, 2223696.

Сущность предлагаемого нами первого способа состоит в следующем: абдоминальным доступом выполняют суперселективную проксимальную ваготомию, продольную миотомию пищеводно-желудочного перехода с выделением подслизистого слоя, и после циркулярного прошивания расширенных варикозных вен, на всем протяжении миотомии, восстанавливают арефлюксную кардию, предварительно ушив миотомную рану.

Способ осуществляют следующим образом. Выполняют верхнесрединную, расширенную вверх лапаротомию с обходом мечевидного отростка слева с пересечением связок грудино-реберного сочленения, осуществляют коррекцию доступа вверх ранорасширителями РСК-10. Пересекают наружную часть левой треугольной связки печени, верхний сегмент левой доли печени отодвигают медиально, тем самым, открывая доступ к пищеводному отверстию диафрагмы и пищеводно-желудочному переходу.

Суперселективную проксимальную ваготомию начинают скелетированием дна желудка путем пересечения желудочно-диафрагмальной связки и проксимальной части желудочно-селезеночной связки с 1-2 короткими желудочными сосудами. Используют прецизионную технологию СПВ. Дно желудка отворачивают вниз и кпереди и поэтапно отсекают заднюю стенку желудка от желудочно-поджелудочной связки, от ворот селезенки до кардии. После этого приступают к скелетированию передней стенки кардии, пищевода от кардии вверх и пищеводного отверстия диафрагмы с ее левой ножкой путем пересечения пищеводно-диафрагмальных, дифрагмально-кардиальных и диафрагмально-фундальных связок (Рис.2).

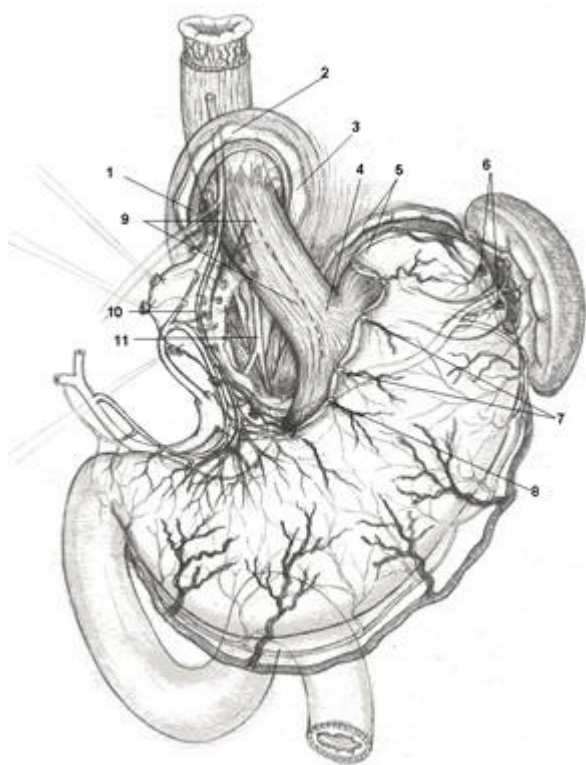


Рис. 2. Первый этап – суперселективная проксимальная ваготомия.

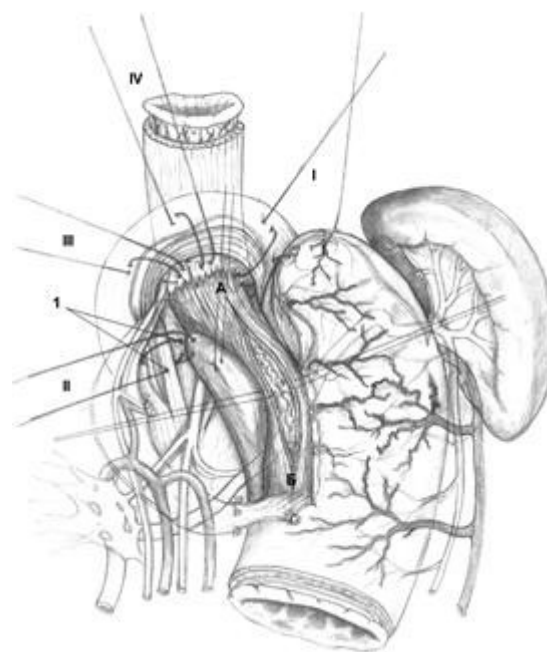


Рис. 3. Подготовка к восстановлению замыкательной функции кардии.

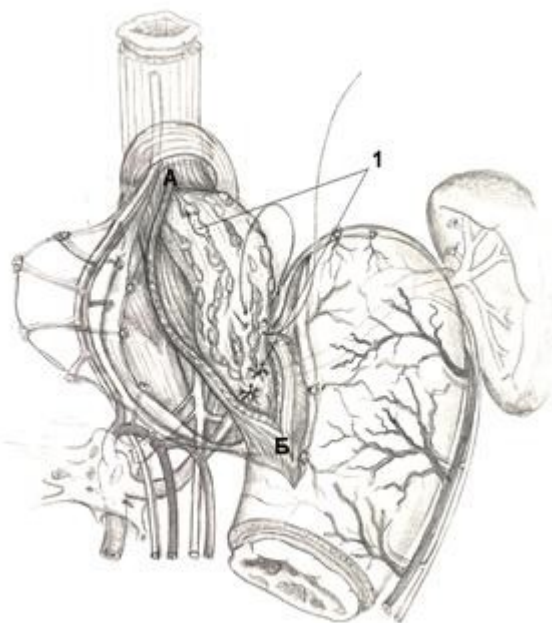


Рис. 4. Продольная внеслизистая миотомия и циркулярное прошивание варикозно-расширенных вен.

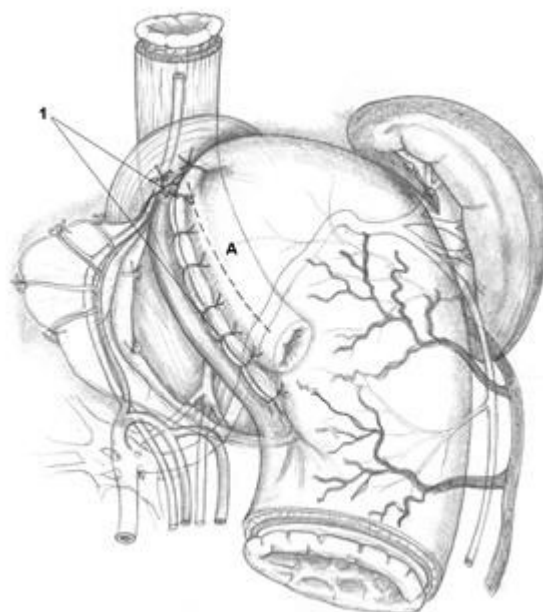


Рис. 5. Формирование арефлюксной кардии. Окончательный вид.

Перед выполнением широкой продольной внеслизистой миотомии, восстанавливают все компоненты физиологической кардии (рис.3). Восстановление замыкательной функции кардии предусматривает создание новых анатомических взаимоотношений между пищеводом, кардией и желудком в форме эзофаго-кардио-гастрального клапана методом

боковой инвагинации с восстановлением пищеводно-диафрагмальной, диафрагмо-фундальной связок и угла Гиса. При этом применяют 4 вшивных лавсановых 8-образных швов-связок (Рис.3). После наложения швов-связок, на передней стенке пищеводно-желудочного перехода выполняют продольную внеслизистую миотомию, длиной 8 см (6см на пищеводе с переходом на кардию до 2-х см) (Рис.3, п.АБ). В подслизистом слое циркулярно выделяют, берут на лигатуры и перевязывают варикозно-расширенные вены мононитью ПДС 5\0 или 6\0 отдельными узловыми швами, попеременно пищевод – кардия (Рис.4, п.1). При выраженной спленомегалии и явлениях гиперспленизма выполняют спленэктомию.

Интрооперационно делают ЭФГДС с целью контроля эффективности перевязки варикозно-расширенных вен.

Операцию заканчивают завязыванием швов-связок, тем самым, формируя арефлюксную кардию. В целях восстановления угла Гиса в шов-связку I захватывают дно желудка (Рис.3, п. I) строго по линии большой его кривизны в точке, соответствующей длине скелетированного пищевода. Далее затягивают шов II, в него захватывают заднюю стенку дна желудка (Рис.3, п. II, 2). В швы-связки III и IV так же захватывают переднюю стенку дна желудка и таким образом вокруг кардии и пищевода создают мышечное кольцо из стенок дна желудка. Далее кардию погружают между передней и задней стенками желудка наложением нескольких узловых швов (рис.5, п.1).

Окончательный вид сформированного эзофаго-кардио-фундального клапана показан на Рис. 5 (п.А).

Сущность предлагаемого нами второго способа – абдоминальным доступом выполняют суперселективную проксимальную ваготомию, продольную миотомию пищеводно-желудочного перехода с выделением подслизистого слоя, затем циркулярно пересекают слизисто-подслизистый слой пищевода с последующим его восстановлением анастомозом «конец в конец» рассасывающейся мононитью и завершают операцию формированием арефлюксной кардии, предварительно ушив миотомную рану.

Первый этап – суперселективная проксимальная ваготомия осуществляется аналогично первому способу. Перед выполнением продольной внеслизистой миотомии восстанавливают все компоненты физиологической кардии методикой также описанной выше.

После фиксации, таким образом, абдоминального отдела пищевода, на передней стенке пищеводно-желудочного перехода выполняют продольную внеслизистую миотомию, длиной 8–10 см. Циркулярно выделяют слизисто-подслизистый слой, берут на лигатуры и на расстоянии 3–4см от кардии, полностью пересекают (Рис.6, п.1). Выполняют тщательный гемостаз, перевязывая мононитью варикозно-расширенные вены слизисто-подслизистого слоя (Рис.6, п.2), и восстанавливают последний анастомозом «конец в конец» (Рис.7, А) отдельными узловыми швами мононитью ПДС 5\0 или 6\0, с захватом расширенных вен. Варикозно-расширенные вены подслизистого слоя пищеводно-желудочного перехода дополнительно прошиваются мононитью отдельными узловыми швами. Мышечный слой ушивается отдельными узловыми швами.

Интрооперационно делают ЭФГДС – осматривают пищевод до анастомоза с целью контроля эффективности операции.

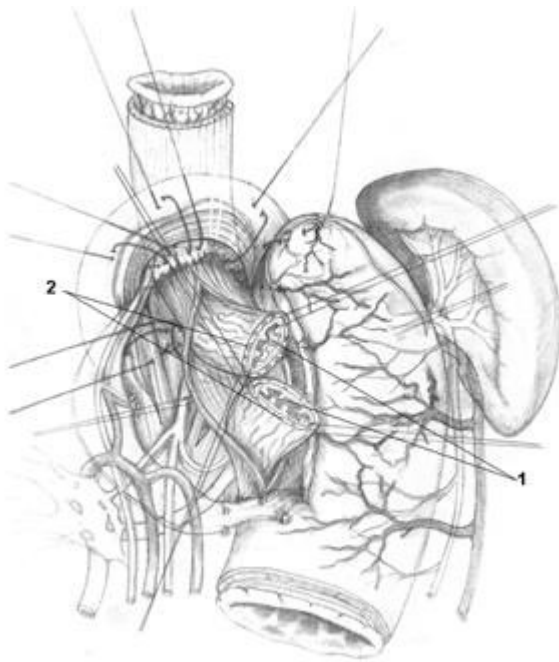


Рис.6. Поперечное пересечение слизисто-подслизистого слоя абдоминального отдела пищевода, перевязка варикозно-расширенных вен.

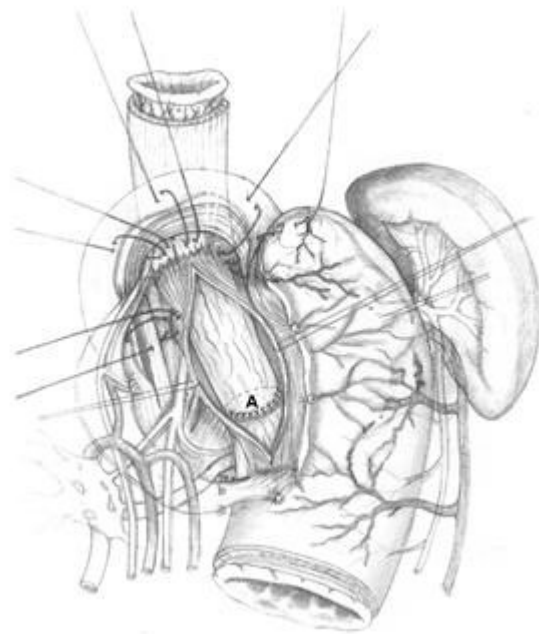


Рис. 7. Формирование анастомоза слизисто-подслизистого слоя абдоминального отдела пищевода «конец в конец».

Операцию заканчивают формированием арефлюксной кардии (Рис.5, п. А).

После операции больные находились на диспансерном учете в РЦФХГ и инфекционной больнице (при вирусных циррозах печени). В РЦФХГ больные обследовались через 1 месяц после операции, затем каждые 3 месяца в течение первого года наблюдения, далее 1 раз в 6 месяцев. При контрольных осмотрах больным выполняли общий и биохимический анализы крови, коагулограмму; УЗИ органов брюшной полости с измерением диаметра воротной, селезеночной, верхней брыжеечной вен и венозных коллатералей; ФГДС с прицельным осмотром вен пищевода и желудка; полипозиционную рентгеноскопию и рентгенографию пищевода, желудка и двенадцатиперстной кишки с барием; суточное мониторирование внутрипищеводного pH; проводилось анкетирование больных с целью оценки качества жизни (опросник SF -36), тестирование для выявления печеночной энцефалопатии (тест связи чисел, тест с почерком).

Операция Таннера-Пациоры была выполнена у 32 больных с кровотечением из варикозных гастроэзофагеальных вен, в том числе у 21(65,6%) – с циррозом печени и у 11(34,4%) пациентов с внепеченочной портальной гипертензией. В 26(81,3%) случаях была проведена плановая операция в ближайший период после консервативной остановки кровотечения и проведения предоперационной подготовки, в 6(18,7%) – выполнена экстренная операция на высоте кровотечения при неэффективности консервативной терапии.

Результаты применения операции Таннера-Пациоры в нашей клинике представлены в таблице 1.

Таблица 1

Результаты применения операции Таннера-Пациоры

Тип ПГ	Плановые			Экстренные		
	Аб с. чи	Реци див	Летальность	Аб с. чи	Реци див	Летальность

	сл о		ь	сл о		ь
Больн ые с ЦП	17	15(88 .2) 7(41, 2)		4	3(75, 0)	3(75, 0)
Больн ые с ВПГ	9 4(44, 4)		2(22, 2)	2	1(50, 0)	1(50, 0)
Всего ...	26	19(73 ,1)	9(34, 6)	6	4(66, 7)	4(66, 7)

Примечание: Здесь и далее значения указаны в абсолютных числах, в скобках приводится доля в %.

Общая послеоперационная летальность у больных, оперированных в плановом порядке, составила 34,6%, при этом у больных с ЦП она составила 41,2%, а у пациентов с ВПГ – 22,2%.

При операциях по экстренным показаниям, то есть на высоте кровотечения, общая послеоперационная летальность достигла 66,7%. У больных с ЦП она составила 75%, с ВПГ – 50%.

Причиной смерти 84,6% больных была нарастающая печеночно-почечная недостаточность на фоне достигнутого гемостаза, у 15,4% – рецидив кровотечения.

В 2 (6,2%) случаях имела место первичная неэффективность операции. Больные в течение суток дважды брались в операционную, где им выполнялась повторно операция Таннера-Пациоры, и, несмотря на весь проводимый комплекс гемостатической консервативной терапии, погибали от продолжающегося кровотечения.

Из 32 оперированного больного у 6 (18,8%) в раннем послеоперационном периоде отмечались рецидивы гастроэзофагеальных кровотечений. Следует отметить, что источником кровотечений в случае рецидива в раннем послеоперационном периоде, являлись варикозные вены и места проколов на слизистой. Кровотечения носили менее интенсивный характер, чем до операции, и останавливались в большинстве случаев консервативными методами.

Ранняя послеоперационная летальность составила 12,5%. Двое больных погибли от нарастающей печеночной недостаточности (оба с декомпенсированным ЦП), двое – от рецидива кровотечения.

Послеоперационные осложнения отмечены у 3 (9,4%) пациентов. У 2 больных – это гнойно-септические осложнения (поддиафрагмальный абсцесс слева и подпеченочный абсцесс). В обоих случаях выполнена релапаротомия с дренированием гнойных полостей. У одного больного послеоперационный период осложнился тромбозом спленопортального венозного русла, приведший к развитию печеночно-почечной недостаточности и гибели больного.

Всем больным основной группы были выполнены одна из двух видов операций азигопортального разобщения, разработанные в клинике. Выполненные операции суммированы в таблице 2.

Таблица 2

Виды операций азигопортального разобщения выполненные больным с

кровотечениями из ВРВП и желудка в основной группе

Вид операции	Количество пациентов
ССПВ, внеслизистое разобщение ВРВП и желудка с последующим формированием арефлюксной кардии	34(81)
ССПВ, полное разобщение слизисто-подслизистого слоя пищевода с последующим его анастомозированием и формированием арефлюксной кардии	8(19)
Всего	42(100)

Больные с циррозом печени составили 42,9% (18 человек), пациенты с ВПГ – 57,1% (24 человека). Плановые операции были выполнены 38 пациентам (90,5%), на высоте кровотечения были оперированы 4 человека (9,5%).

Результаты применения методик разработанных в клинике показаны в таблице 3.

Таблица 3

Результаты применения новых технологий АПР разработанных в клинике

Тип ПГ	Плановые			Экстренные		
	Абс. число	Рецидив	Летальность	Абс. число	Рецидив	Летальность
Больные с ЦП	15	2(13,3) 2(13,3)		3	1(33,3)	1(33,3)
Больные с ВПГ	23		-	1	-	-
Всего ...	38	2(5,3)	2(5,3)	4	1(25)	1(25)

Среди оперированных больных ранняя послеоперационная летальность составила 2,4%. Умерла 1 больная с декомпенсированным циррозом печени и сопутствующей хромосомной патологией, которой операция была выполнена в экстренном порядке по поводу рецидивирующего профузного кровотечения из варикозно-расширенных вен пищевода. В сроки от 1 до 2 лет после операции умерло 2(4,8%) больных. Причина смерти обоих –

прогрессирующая печеночная недостаточность. Общая летальность среди оперированных больных составила 7,1%, при этом смертельные исходы отмечены только у больных циррозом печени. Ни в одном из случаев причиной смерти не стал рецидив кровотечения из варикозно-расширенных вен пищевода.

Рецидивы кровотечений из варикозно-расширенных вен пищевода и желудка отмечены у 3 больных с циррозом печени. В одном случае рецидив кровотечения из варикозно-расширенной вены кардиального отдела пищевода развился через 2,5 года после операции, у больной после перенесенной беременности и родов, остановлен с помощью эндоскопического склерозирования. В двух других случаях варикозно-расширенные вены пищевода были интактны, а кровотечение возникло из эрозий желудка через 3 года после операции, остановлено с помощью консервативных мероприятий. Общая частота рецидивов кровотечений составила 0% в сроки до 2 лет после операции и 7,1% в сроки от 2 лет до 5 лет после хирургического лечения.

Послеоперационные осложнения зарегистрированы у 2 больных (4,8%). В обоих случаях это были жидкостные образования брюшной полости – у одного больного подпеченочной области, у другого – поддиафрагмальной области слева. Оба образования дренированы под контролем УЗИ, релапаротомия не выполнялась.

Сравнительный анализ результатов оперативного лечения больных с ВРВП методом Таннера-Пациоры и оригинальными методиками разработанными в клинике показан в таблице 4.

Таблица 4

Сравнительная таблица результатов операций азигопортального разобщения с формированием арефлюксной кардии разработанных в РЦФХГ и операции Таннера-Пациоры

Вид операции	Послеоперационные осложнения	Первичная неэффективность операции	Рецидивы кровотечений	Ранняя послеоперационная летальность	Общая летальность
Операция Таннера-Пациоры (n= 32)	3 (9,4)	2(6,2)	23(71,9)	4(12,5)	13(40,6)
Операции предложенные в РЦФХГ (n =42)	2 (4,8)	0	3(7,1) *	1(2,4)	3(7,1) *

Примечание: * – обозначены достоверные отличия ($p < 0,05$) по сравнению с показателями контрольной группы.

Сопоставляя результаты операции Таннера-Пациоры и операций по собственным оригинальным технологиям азигопортального разобщения с формированием арефлюксной кардии, мы видим явные преимущества предлагаемых технологий. Преимущества прослеживаются во всех сравниваемых показателях. Так общая летальность – 7,1% у пациентов основной группы, против 40,6% у больных которым выполнена операция Таннера-Пациоры ($p = 0,0005$), а показатель частоты рецидивов кровотечений 7,1% – против 71,9% (p

<0,0005). Сравнение показателей частоты послеоперационных осложнений (4,8% против 9,4%) и ранней послеоперационной летальности (2,4% против 12,5%) недостоверны из-за небольшого количества наблюдений, но, тем не менее, после наших оригинальных методик они меньше, чем при выполнении операции Таннера-Пациоры.

ВЫВОДЫ

- У больных с варикозным расширением вен пищеводно-желудочного перехода нарушается замыкательная функция кардии, кислый гастро-эзофагеальный рефлюкс вызывает эрозивные изменения варикозных узлов, что способствует возникновению кровотечения.
- Разработанные технологии азигопортального разобщения с формированием арефлюксной кардии и сохранением парасимпатической иннервации желудка обеспечивают надежный гемостаз, существенно снижают вероятность рецидивов кровотечений и препятствуют желудочно-пищеводному рефлюксу.
- Разработанные показания, отбор больных и предоперационная подготовка позволяют выполнять новые высокотехнологичные операции по профилактике кровотечений из варикозно-расширенных вен пищевода у традиционно сложной категории больных с циррозом печени.
- Новые операции азигопортального разобщения с формированием арефлюксной кардии позволили снизить развитие ранних послеоперационных осложнений (4,8%), летальность (7,1%), частоту рецидивов кровотечений (7,1%), в сравнении с ранее применяемыми методиками.
- Предложенные операции азигопортального разобщения с созданием арефлюксной кардии, обеспечивая профилактику наиболее грозного осложнения – кровотечения из варикозно-расширенных вен пищевода и кардии, улучшают качество жизни и увеличивают тем самым период нормальной социально-активной жизни больного.

РАБОТЫ, ОПУБЛИКОВАННЫЕ ПО ТЕМЕ ДИССЕРТАЦИИ

- Оноприев В.И., Дурлештер В.М., Ключников О.Ю. Хирургическое лечение больных с кровотечением из расширенных вен пищевода и желудка // Актуальные проблемы современной хирургии: материалы научно-практической конференции. – Нальчик: Каб.-Балк. Ун-т., 2002.– С. 97–99.
- Оноприев В.И., Дурлештер В.М., Ключников О.Ю. Способ хирургического лечения и предупреждения кровотечений при варикозном расширении вен пищевода и желудка // Российский журнал гастроэнтерологии, гепатологии, колопроктологии. Материалы восьмой Российской гастроэнтерологической недели. – 2002.– Т. XII , № 5, прил. № 17. – С. 9.
- Оноприев В.И., Дурлештер В.М., Ключников О.Ю. Новые хирургические технологии в лечении варикозно-расширенных вен пищевода и желудка // Новые информационные технологии в медицине, биологии, фармакологии и экологии: материалы XI международной конференции и дискуссионного научного клуба. – Украина, Ялта – Гурзуф, 2003. – С.166–169.
- Оноприев В.И., Дурлештер В.М., Ключников О.Ю., Усова О.А. Органосохраняющие технологии в хирургическом лечении кровотечений из варикозных вен пищевода и желудка // Кубанский научный медицинский вестник. – 2003. – № 6 (67). – С.42–44.
- Оноприев В.И., Дурлештер В.М., Усова О.А., Ключников О.Ю., Зеленский О.А. Комплексный подход к хирургическому лечению синдрома портальной гипертензии // Российский журнал гастроэнтерологии, гепатологии, колопроктологии. Материалы девятой Российской гастроэнтерологической недели. – 2003.– Т. XIII , № 5, прил. № 21. – С. 11.
- Оноприев В.И., Дурлештер В.М., Ключников О.Ю. Способ хирургического лечения и предупреждения кровотечений при варикозном расширении вен пищевода и желудка. – Патент на изобретение № 2220663 РФ (14 стр.). – Оpubл. 10.01.04. – Бюл. № 1.
- Оноприев В.И., Дурлештер В.М., Ключников О.Ю. Способ хирургического лечения и предупреждения кровотечений при варикозном расширении вен пищевода и желудка. –

Патент на изобретение № 2223696 РФ (18 стр.). – Оpubл. 20.02.04 .– Бюл. № 5.

- Оноприев В.И., Дурлештер В.М., Корочанская Н.В., Усова О.А., Зеленский О.А., Ключников О.Ю. Новые технологии хирургической профилактики кровотечений из варикозно-расширенных вен пищевода и кардии при циррозах печени // Российский журнал гастроэнтерологии, гепатологии, колопроктологии. Материалы девятой Российской конференции «Гепатология сегодня». – 2004.– Т. XIV , № 1, прил. № 22. – С. 33.
- Оноприев В.И., Дурлештер В.М., Ключников О.Ю. Новые методы азигопортального разобщения в лечении и предупреждении кровотечений из варикозно-расширенных гастроэзофагальных вен // XI Российский национальный конгресс «Человек и лекарство»: тезисы докладов. – М., 2004. – С.556–557.
- Корочанская Н.В., Дурлештер В.М., Усова О.А., Зеленский О.А., Ключников О.Ю. Предоперационная подготовка больных циррозом печени при операциях азигопортального разобщения // Физиология и патология заболеваний пищевода: материалы научной программы учредительного съезда Российского общества хирургов-гастроэнтерологов. – Сочи, 2004. – С.87–88.
- Оноприев В.И., Дурлештер В.М., Ключников О.Ю., Усова О.А., Зеленский О.А. Прецизионные хирургические технологии в предупреждении кровотечений из варикозных гастроэзофагеальных вен // Физиология и патология заболеваний пищевода: материалы научной программы учредительного съезда Российского общества хирургов-гастроэнтерологов. – Сочи, 2004. – С.135–136.
- Оноприев В.И., Дурлештер В.М., Усова О.А., Ключников О.Ю. Хирургическое лечение кровотечений из варикозно-расширенных вен пищевода и желудка // Хирургия. – 2005. – № 1. – С.38–42.
- Durlshter V., Onopriev V., Usova O., Kluchnikov O., Zelensky O. Surgical prevention of bleeding from esophageal and gastric varices // Hepato-Gastroenterology Supl. Praha. – 2005. – Vol. 52. – P.218.
- Оноприев В . И ., Дурлештер В . М ., Корочанская Н . В ., Усова О . А ., Голуб Е . А ., Ключников О . Ю . Современные технологии хирургической профилактики кровотечений из варикозно - расширенных вен пищевода // Российский журнал гастроэнтерологии , гепатологии , колопроктологии . Материалы двенадцатой Российской гастроэнтерологической недели . – 2006.– Т . XVI, № 5, прил . № 23. – С .10.
- V. Onopriev, V. Durlshter, O. Kluchnikov, O. Usova New ways in azygo-portal esophageal veins separation // Hepato-Gastroenterology Supl. Madrid . – 2006. – Vol. 53. – P.228–229.

Библиотека литературы по функциональной гастроэнтерологии:

www.gastroscan.ru/literature/